

## شناسایی سرطان پستان مبتنی بر آنالیز عدم تقارن با استفاده از ویژگی‌های احتمالی طیفی در

### تصاویر ترموگرافی

رزیتا راست قلم: دانشجوی کارشناسی ارشد، دانشکده مهندسی برق، دانشگاه آزاد اسلامی واحد نجف‌آباد  
حسین پورقاسم\*: استادیار، دانشکده مهندسی برق، دانشگاه آزاد اسلامی واحد نجف‌آباد

#### چکیده

**مقدمه:** ترموگرافی یک روش تصویربرداری غیرتهاجمی، بدون درد، بدون تماس و سریع است که توده‌های پستان را بسیار زودتر از روش رایج ماموگرافی شناسایی می‌کند. هدف ما جداسازی خودکار تصاویر ترموگرافی پستان بر اساس آنالیز عدم تقارن و با استفاده از ویژگی‌های طیفی آنها است.

**روش بررسی:** در این مطالعه، یک الگوریتم جدید جهت شناسایی سرطان پستان بر اساس ویژگی‌های احتمالی طیف ارائه شده است. ابتدا از ماتریس‌های هم‌رخدادی جهت استخراج ویژگی‌های هم‌رخدادی از طیف تصاویر استفاده شده است. اما این ماتریس‌ها به تنهایی قادر به استخراج ویژگی‌های موثری از طیف نیستند، لذا با معرفی بردار هم‌رخداد در این مقاله، ویژگی‌های کارآمدی همچون ویژگی‌های احتمالی و جهتی از طیف تصاویر استخراج می‌شود. با استفاده از آنالیز عدم تقارن، بردار هم‌رخداد استخراج شده از پستان راست و چپ هر نمونه با یکدیگر مقایسه شده‌اند و احتمال غیر نرمال بودن نمونه با کاهش میزان شباهت آن دو بردار افزایش می‌یابد. روش پیشنهادی ما با استفاده از معیارهای شباهت مختلفی ارزیابی شده است.

**یافته‌ها:** نتایج نشان داد که معیارهای شباهت فاصله اقلیدسی و همبستگی به ترتیب کمترین و بیشترین تعداد خطا را در آنالیز عدم تقارن داشته‌اند. به طوری که نتیجه استفاده از ماتریس‌ها هم‌رخدادی و دو معیار شباهت مذکور نشان دهنده تعداد ۴ و ۱۱ خطا در شناسایی تصاویر بوده در حالی که با استفاده از روش پیشنهادی ما این تعداد خطا به ترتیب به ۲ و ۸ خطا کاهش یافته است.

**نتیجه‌گیری:** استفاده از بردار هم‌رخدادی به جای ماتریس‌های هم‌رخدادی که در این مقاله معرفی و استفاده شده است، ابزاری مناسب جهت استخراج ویژگی‌های احتمالی از طیف تصاویر ترموگرافی است.

**واژه‌های کلیدی:** ترموگرافی پستان، شناسایی سرطان پستان، آنالیز عدم تقارن، طیف تصاویر، ویژگی‌های احتمالی طیفی.

\* نشانی نویسنده پاسخگو: اصفهان، دانشگاه آزاد اسلامی واحد نجف آباد، حسین پورقاسم.

نشانی الکترونیک: h\_pourghasem@iaun.ac.ir

## مقدمه

یکی از شایع‌ترین سرطان‌ها، سرطان پستان است. طبق آمار انستیتو ملی سرطان ایالات متحده آمریکا، از هر هشت زن یک نفر به سرطان پستان مبتلا می‌شود (۱). گزارش مرکز ثبت سرطان وزارت بهداشت، درمان و آموزش پزشکی ایران نشان می‌دهد که سرطان پستان بیشترین موارد جدید سرطان (۲۴/۴۱٪ کل سرطان‌های زنان) را در میان زنان ایرانی به خود اختصاص داده است (۲). جهت شناسایی توده در پستان، علاوه بر روش خودآزمایی که قطعا برای تشخیص تمام توده‌ها در مکان‌های مختلف پستان کافی نیست، از روش‌های تصویربرداری مختلفی اعم از ماموگرافی، سونوگرافی، ام آر آی و ترموگرافی استفاده می‌شود (۹-۳). ماموگرافی از رایج‌ترین روش‌های عکسبرداری پستان است که در آن از یک دوز پایین اشعه ایکس جهت تولید تصویر استفاده می‌شود. این روش تصویربرداری در افرادی با سینه‌های بزرگ و متراکم عملکرد مناسبی نداشته و دقت شناسایی توده در آنها حدود ۵۵ درصد است (۳). این در حالی است که در پستان‌هایی با تراکم بالا ریسک ابتلا به سرطان افزایش می‌یابد. همچنین کارشناسان بر این باورند که تابش پرتوهای یونیزان (اشعه ایکس)، می‌تواند یک عامل تحریک برای رشد سلول‌های سرطانی باشد و برای زنانی که ژن‌های BRCA1 و BRCA2 در آنها دچار جهش شده است، استفاده مکرر و سالیانه ماموگرافی توصیه نمی‌شود (۳ و ۴). از دیگر محدودیت‌های این روش، احتمال پارگی کیست یا توده در حین تصویربرداری است (۷-۳).

از سال ۱۹۶۰ استفاده از اشعه مادون قرمز در علم پزشکی آغاز و در سال ۱۹۸۲ توسط سازمان مواد غذایی و دارویی ایالات متحده آمریکا به عنوان ابزار کمکی برای تشخیص سرطان پستان تایید شد (۹). ترموگرافی یک روش تصویربرداری غیرتهاجمی است که تصویر در آن بر اساس گرمایی که از نقاط مختلف بدن ساطع می‌شود؛ شکل می‌گیرد. بنابراین ترموگرام از یک بیمار، توزیع گرمایی بدن او را به تصویر می‌کشد. استفاده از این شیوه تصویربرداری جهت شناسایی سرطان پستان در این واقعیت نهفته است که، به طور کلی تومورها باعث افزایش جریان خون، رگزایی و شدت گرفتن سوخت و ساز سلولی

در آن ناحیه می‌شوند، در نتیجه این قسمت نسبت به بافت‌های طبیعی بدن دارای درجه حرارت بیشتری خواهد بود (۷ و ۸). از مهم‌ترین مزیت ترموگرافی، آشکار نمودن توده‌های سرطانی در مرحله‌ایی است که تعداد سلول‌های سرطانی به ۲۵۶ سلول رسیده است و این تعداد سلول سرطانی بعد از گذشت حدود دو سال از شروع بیماری حاصل می‌شود. این در حالی است که در روش ماموگرافی توده‌ها بعد از هشت سال و زمانی که تعداد سلول‌های سرطانی، به بالغ بر چهار میلیارد می‌رسد، قابل شناسایی است (۱۰ و ۱۱). تحقیقات نشان می‌دهد، چنانچه سرطان در مرحله‌ای که اندازه تومور کمتر از ده میلی‌متر است شناسایی شود، احتمال درمان بیمار ۸۵٪ است و با گذشت زمان این احتمال به زیر ۱۰٪ کاهش می‌یابد (۱۲). استفاده از آنالیز عدم تقارن در تصاویر ترموگرافی پستان، یکی از رایج‌ترین روش‌هایی است که جهت تفکیک سینه‌های نرمال و غیرنرمال از آن استفاده شده است. بدین معنی که ویژگی‌هایی از پستان راست و چپ هر نمونه با یکدیگر مقایسه می‌شود و شباهت دو سینه نشان دهنده نرمال بودن و تفاوت در آنها حاکی از نمونه‌های غیرنرمال است. در این راستا Qi و همکارانش (۱۳) مقایسه هیستوگرام‌های پستان راست و چپ را در هر نمونه ترموگرافی پیشنهاد کردند. بدین ترتیب که جهت ناحیه‌بندی پستان راست و چپ، لبه‌های تصویر با استفاده از لبه یاب کنی آشکار و مرزهای اطراف بدن با یک آستانه‌گذاری مناسب مشخص شده‌اند و در نهایت آنها جهت آشکار نمودن منحنی زیر سینه‌ها از تبدیل هاف استفاده کردند. آنها از انحنای هیستوگرام پستان راست و چپ در هر نمونه به عنوان معیاری جهت جداسازی تصاویر نرمال از غیر نرمال استفاده کردند. در (۱۴) پستان راست و چپ به چهار قسمت تقسیم شده و میانگین دمای هر ناحیه محاسبه شده است. هر ناحیه در پستان چپ با ناحیه متناظرش در پستان راست مقایسه شده و به نواحی که دارای بیشتر از یک درجه اختلاف دما بوده عدد ۱ و به نواحی که کمتر از یک درجه اختلاف دما داشته‌اند عدد ۰/۵ اختصاص یافته است. در نهایت چنانچه میانگین اعداد بدست آمده در هر نمونه بیشتر از ۱ باشد نشان دهنده غیرنرمال بودن نمونه است. Yang و همکاران (۱۵)،

جهتی طیف تصویر از بردار DCI استفاده شده است. این بردار با رویکردی جدید در نحوه تشکیل ماتریس هم‌رخدادی بدست آمده است. در نهایت روش پیشنهادی ما با معیارها شباهت مختلفی مثل فاصله اقلیدسی، همبستگی، فاصله باتاچاریا ارزیابی شده است (۲۰). ادامه مقاله به صورت زیر سازمان‌دهی می‌شود:

در بخش ۲ اصول و ساختار روش پیشنهادی ما جهت شناسایی سرطان سینه همراه با جزئیات آن شرح داده شده است. نتایج تجربی روش ارائه شده و نتیجه‌گیری به ترتیب در بخش‌های ۳ و ۴ ذکر می‌شوند.

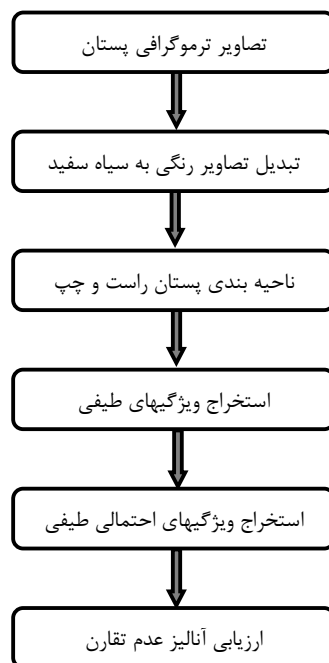
## مواد و روش‌ها

### ۱- ساختار روش پیشنهادی جهت شناسایی سرطان

#### پستان

#### ۱-۲- ناحیه بندی پستان:

بلوک دیاگرام روش پیشنهادی ما در شکل (۱) نشان داده شده است. شکل (۲) الف) تصویر ترموگرافی یک بیمار را به صورت رنگی و شکل (۲) ب) تبدیل سیاه و سفید همان تصویر ترموگرافی را نشان می‌دهد. پیکسل‌های قرمز رنگ در تصویر ترموگرافی رنگی مربوط به نواحی است که درجه حرارت در آنها افزایش یافته است.



شکل ۱: بلوک دیاگرام روش پیشنهادی جهت شناسایی سرطان پستان

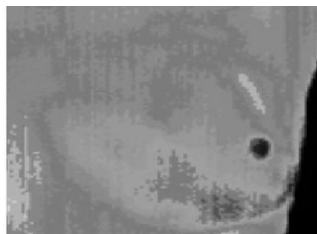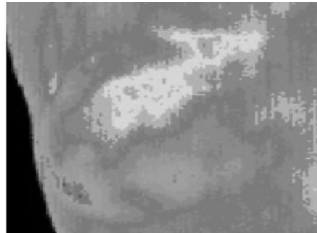
الگوریتمی را پیشنهاد نمودند که شامل تشخیص لبه با استفاده از فیلتر کنی، تشخیص مرزهای پستان با استفاده از تبدیل هاف سهموی و استخراج ویژگی و توصیف عدم تقارن با استفاده از هیستوگرام تجمعی، skewness و kurtosis بود. در روش دیگری که در این زمینه ارائه شده، ابتدا تصویر دریافتی با به‌کارگیری فیلتر وینر مات و با یکنواخت کردن هیستوگرام، کنتراست تصویر افزایش یافته است. سپس جهت جداکردن پستان چپ و راست الگوریتم رشد ناحیه به کار رفته است؛ همچنین از واریانس، میانگین و دیگر ممان‌های آماری به عنوان ویژگی استخراج شده از تصاویر جهت شناسایی افراد مشکوک به بیماری استفاده شده است (۱۶).

استفاده از ماتریس‌های هم‌رخدادی و تبدیل موجک از دیگر ابزارهای است که جهت استخراج ویژگی از بافت تصاویر ترموگرافی استفاده شده است (۱۷). قیومی‌زاده و همکاران (۱۸ و ۱۹)، جهت غربالگری خودکار تصاویر الگوریتمی که شامل مراحل زیر است را پیشنهاد دادند؛ ابتدا تصاویر رنگی به تصاویر خاکستری تبدیل شده و جهت بهبود روشنایی تصاویر از آستانه‌گذاری استفاده کردند؛ آنها از تبدیل هاف جهت شناسایی مرزهای پستان و از هیستوگرام، واریانس و دیگر پارامترهای آماری به عنوان ویژگی‌های پستان راست و چپ بهره بردند و در نهایت از روش خوشه‌بندی فازی جهت طبقه‌بندی تصاویر استفاده کردند. همچنین دریافتند که با اعمال آستانه، بر روی تصاویر، ضایعات احتمالی مشخص خواهند شد. آنها بر اساس تجربه متوجه ترکیب رنگ تومورها شدند و در نتیجه با استفاده از آستانه‌گذاری مناسب قسمت‌های مشکوک شناسایی شدند.

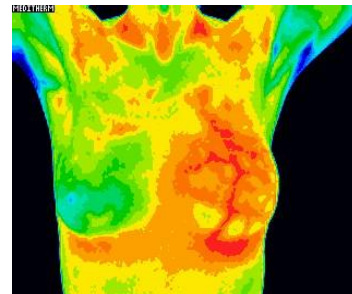
در این تحقیق با استفاده از آنالیز عدم تقارن، تصاویر ترموگرافی سینه به دو دسته نرمال و غیرنرمال طبقه‌بندی شده‌اند. در کارهای انجام شده گذشته تمرکز بیشتر بر روی بافت تصاویر بوده است و با به‌کارگیری ابزارهای مختلف از بافت تصاویر ویژگی‌های مختلف استخراج شده و کمتر به اطلاعات موجود در طیف تصویر توجه شده است. ولی در این مقاله ما از اطلاعات مربوط به حوزه فرکانس تصاویر ترموگرافی سینه استفاده کرده‌ایم. در این راستا ویژگی‌های طیفی سینه راست و چپ هر تصویر با یکدیگر مقایسه شده‌اند. جهت استخراج ویژگی‌های احتمالی و

$$f(u, v) = \frac{1}{MN} \sum_{x=0}^{M-1} \sum_{y=0}^{N-1} f(x, y) e^{-j2\pi(\frac{ux}{M} + \frac{vy}{N})}$$

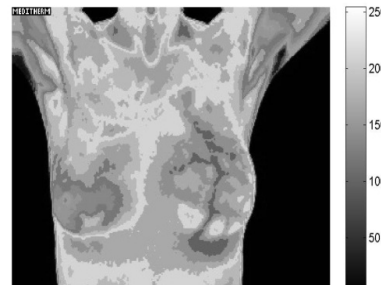
$u = 0, 1, 2, \dots, M-1$  و  $v = 0, 1, 2, \dots, N-1$



شکل ۳: ناحیه‌بندی سینه



(الف)



(ب)

شکل ۲: تصویر ترموگرافی پستان،

الف. تصویر رنگی، ب. تصویر سیاه سفید

که می‌توان رابطه بالا را از حالت نمایی به مثلثاتی تبدیل کرد. حوزه فرکانس به سادگی در دستگاه مختصات و با  $u$  و  $v$  به عنوان متغیرهای فرکانسی  $f(u, v)$  قابل ارائه است. اغلب از ناحیه مستطیلی که با توجه به و تعیین می‌شود تحت عنوان چهارچوب فرکانسی یاد می‌شود. در واقع اندازه چهارچوب فرکانسی با تصویر ورودی یکسان است (۲۲). مقدار تبدیل فوریه در مبدا حوزه فرکانس جزء  $dc$  تبدیل فوریه نامیده می‌شود. نتیجه حاصل اعمال تبدیل فوریه بر یک تصویر در شکل (۴. الف) قابل مشاهده است. طیف فوریه یک ابزار بسیار مناسب برای تفکیک الگوهای تناوبی از غیرتناوبی و همچنین تعیین کمی تفاوت بین آنها است. هدف آن است که با مقایسه ویژگی‌های طیفی بین دو سینه چپ و راست در یک فرد بتوان افراد سالم از ناسالم را غربالگری نمود. اطلاعات مفید طیف در جزء  $dc$  و فرکانس‌های پایین آن است و اطلاعات مربوط به لبه‌های تصویر در حوزه مکان در فرکانس‌های بالاتر طیف موجود است و در نهایت فرکانس‌های بالاتر از آن حاوی اطلاعات خاصی نیستند و معمولاً مربوط به نویز و اغتشاشات خواهند بود (۲۳). از آنجا که تصاویر حقیقی هستند، طیف آنها متقارن و زوج است. جهت کاهش حجم محاسبات صد پیکسل انتهایی طیف تصویر که قطعاً شامل اطلاعات

دما اطراف سلول‌های سرطانی به دلیل افزایش متابولیسم و تقسیمات متوالی سلولی افزایش می‌یابد. بنابراین نواحی سرطانی در تصاویر ترموگرافی به شکل نقاط قرمز رنگی قابل مشاهده‌اند. لازم به ذکر است این نقاط قرمز رنگ گاهی به دلایلی غیر از توده‌های سرطانی در تصاویر ایجاد می‌شود؛ به طور مثال گاهی در ترموگرافی افرادی که مشکلات ریوی دارند نیز، نقاط قرمز رنگی دیده می‌شود.

جهت ناحیه‌بندی پستان‌ها در هر نمونه نواحی مربوط به پستان راست و چپ از تصویر ترموگرافی اصلی جدا شده و نتیجه آن در شکل (۳) مشاهده می‌شود. در حقیقت تصاویر ترموگرافی در یک ماسک واحد ضرب شده‌اند و ناحیه‌بندی پستان راست و چپ انجام شده است (۲۱).

### ۲-۲- تبدیل فوریه گسسته دو بعدی:

تحلیل بصری طیف با استفاده از نمایش آن در قالب یک تصویر، یکی از ویژگی‌های مهم حوزه فرکانس است. فرض کنید یک تصویر باشد. تبدیل فوریه گسسته دو بعدی از با نشان داده می‌شود و به صورت زیر محاسبه می‌شود:

ماتریس‌های هم‌رخدادی یک تصویر بر اساس همبستگی و مقادیر پیکسل‌های تصویر ایجاد می‌شود. تاکنون ماتریس‌های هم‌رخدادی جهت استخراج ویژگی از بافت تصاویر مورد استفاده قرار گرفته‌اند، اما در این تحقیق استفاده از این ماتریس‌ها جهت استخراج ویژگی‌های طیفی، اطلاعات جهتی طیف و ویژگی‌های احتمالی از طیف تصاویر پیشنهاد شده است (۲۶ و ۲۷).

1	1	5	6	8
2	3	5	7	1
4	5	7	1	2
8	5	1	2	5


1	2	0	0	1	0	0	0
0	0	1	0	1	0	0	0
0	0	0	0	1	0	0	0
0	0	0	0	1	0	0	0
1	0	0	0	0	1	2	0
0	0	0	0	0	0	0	1
2	0	0	0	0	0	0	0
0	0	0	0	1	0	0	0

شکل ۵: تشکیل ماتریس هم‌رخداد از یک تصویر فرضی (۵×۵)


#### ۲-۴- ارائه روشی جهت استخراج بردار هم‌رخدادی:

با توجه به آنکه بافت طیف تصاویر سینه‌های نرمال و غیرنرمال بسیار به یکدیگر شبیه هستند، لذا استخراج ویژگی از بافت طیف نمی‌تواند جهت تفکیک تصاویر نرمال از غیرنرمال موثر باشند. هدف ما استخراج ویژگی‌های جهتی و احتمالی از طیف تصویر سینه راست و چپ هر نمونه و سپس مقایسه آنها با یکدیگر است. در حقیقت با مقایسه ویژگی‌های موثر استخراج شده از طیف تصویر سینه راست و چپ هر ترموگرافی میزان شباهت آنها با یکدیگر یا به عبارت دیگر احتمال نرمال بودن ترموگرافی مشخص می‌شود. در طیف تصاویر سطوح خاکستری زیادی وجود ندارد و پیکسل‌های طیف از حیث رنگ تقریباً به یکدیگر نزدیک هستند. مرحله قبلی الگوریتم پیشنهادی چهار ماتریس هم‌رخدادی (۸×۸) که حاصل اعمال GLCM بر طیف تصاویر بوده است را به همراه داشت. ما از این چهار ماتریس، بردار ویژگی DCL را استخراج کرده‌ایم. این بردار (۱×۷) تعداد رخداد ۷ ویژگی موثر احتمالی و جهتی طیف تصویر را نشان می‌دهد. این ۷ ویژگی موثر میزان تفاوت بین سطوح خاکستری پیکسل‌های همسایه در تصویر را معلوم می‌کنند. شکل (۶)

زیادی نیست و همچنین نیمی از طیف که حاوی اطلاعات تکراری است لحاظ نشده است. در شکل (۴. ب) ناحیه‌ای از طیف را نشان می‌دهد که در این مطالعه مورد استفاده قرار گرفته است.



(الف)



(ب)

شکل ۴: الف. طیف تصویر پستان، ب. نواحی حذف شده از طیف

#### ۲-۳- استخراج ویژگی‌های هم‌رخدادی از طیف تصاویر:

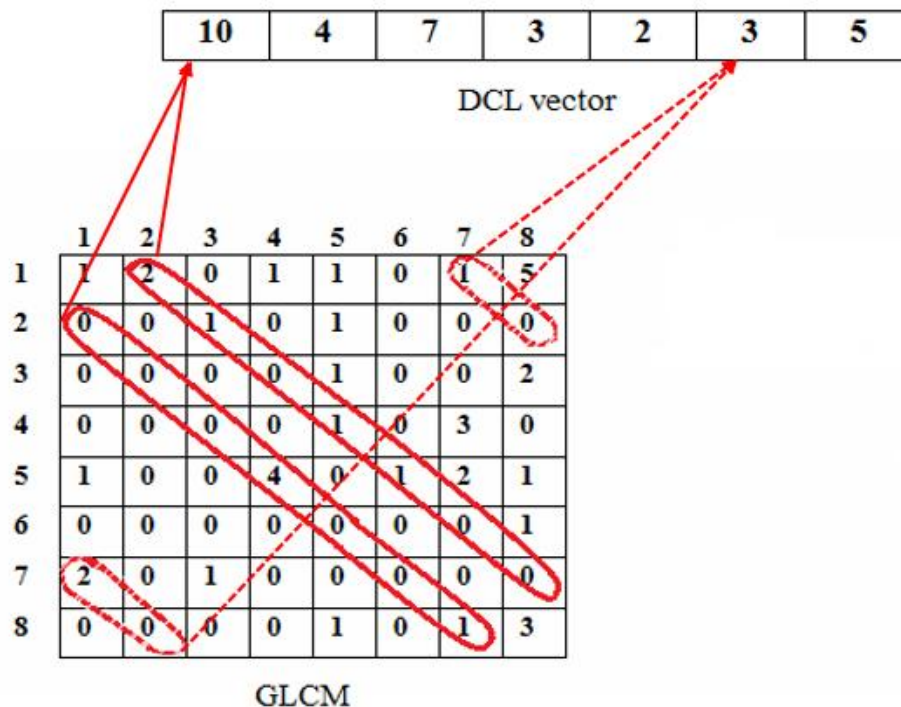
ماتریس‌های هم‌رخدادی (GLCM) یکی از روش‌های محبوب جهت آنالیز بافت و تخمین ویژگی‌های مرتبط با همان‌های دوم آماری است که بر اساس پیکسل‌های همسایه تصویر تشکیل می‌شوند و در سال ۱۹۷۳ توسط هارالیک و همکاران معرفی شد (۲۴ و ۲۵). ماتریس‌های هم‌رخداد برای زوایای ۰، ۴۵، ۹۰ و ۱۳۵ درجه و فواصل ۱، ۲، ۳، ۴ پیکسل ساخته می‌شوند. شکل (۵) نحوه تشکیل ماتریس هم‌رخدادی از ماتریس (۵×۵) یک تصویر فرضی را نشان می‌دهد. همسایگی در فاصله یک پیکسل و زاویه صفر درجه برای پیکسل‌های تصویر تعیین شده است. سطر و ستون در ماتریس هم‌رخدادی یکسان است و مقدار درایه در آن به مفهوم تعداد پیکسلی از تصویر با رنگ است که رنگ پیکسل همسایه‌اش است. بنابراین

تمام درایه‌هایی که تفاوت سطر و ستون آنها برابر ۱ است درایه اول بردار هم‌رخدادی را می‌سازند. در معادله (۲) نحوه تشکیل بردار DCL به زبان ریاضی آمده است. توجه بیش از حد به کوچک‌ترین تغییرات و جزئیات در ضمن تشکیل ماتریس‌های هم‌رخدادی دلیل شکست آن در استخراج ویژگی از طیف تصاویر است. در روش پیشنهادی بر خلاف آنچه در مورد چگونگی تشکیل ماتریس‌های هم‌رخدادی گفته شد، ارزش عددی هر پیکسل و پیکسل‌های همسایه‌اش اساس کار نیست، در این روش میزان واحد تغییر بین هر پیکسل و پیکسل همسایه‌اش حائز اهمیت است.

$$DCL(k) = \sum_{i,j} GLCM(i, j), \text{ if } |i - j| = k \text{ and } k = 1, 2, \dots, 7$$

استخراج ۷ ویژگی موثر از ماتریس هم‌رخدادی را نشان می‌دهد. در واقع در این روش ماتریس‌های هم‌رخدادی جایگزین ماتریس تصویر شده است و قدر مطلق تفاضل سطر و ستون ماتریس‌های هم‌رخدادی، شماره ستون بردار DCL را می‌سازد. ارزش هر یک از درایه‌های بردار هم‌رخدادی برابر مجموع درایه‌هایی از ماتریس‌های هم‌رخدادی است که قدر مطلق تفاضل سطر و ستون آنها برابر موقعیت مکانی ستون آن درایه است.

بنابراین ذکر شد، درایه اول بردار هم‌رخدادی مربوط به مجموع مقادیر درایه‌هایی از ماتریس‌های هم‌رخدادی است که تفاوت سطر و ستون آنها برابر ۱ است. درایه دوم بردار DCL مربوط به مجموع درایه‌هایی از ماتریس‌های



شکل ۶: تشکیل بردار DCL از ماتریس هم‌رخداد

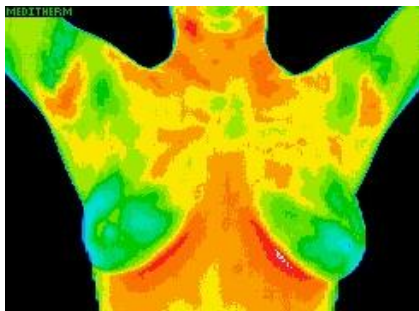
### یافته‌ها

ارزیابی الگوریتم پیشنهادی ما بر روی ۲۸ تصویر ترموگرافی پستان بر چسب خورده توسط متخصص، موجود در ۵ مرکز ترموگرافی مختلف انجام شده است (۲۸ و ۳۲). اگر چه تصاویر دارای رزولوشن و شرایط مختلف هستند، با این وجود الگوریتم ما توانسته تصاویر سرطانی

هم‌رخدادی است که قدر مطلق تفاضل سطر و ستون آنها برابر ۲ است. به همین ترتیب ۷ سطح تغییر بین سطر و ستون درایه‌های ماتریس هم‌رخدادی دلیل ایجاد درایه هفتم بردار DCL بوده است. برای مثال تفاوت سطر و ستون در درایه‌های (۱×۲)، (۵×۴) و (۳×۲) ماتریس GLCM برابر ۱ است، بنابراین مجموع این درایه‌ها و

طبق روش ما به درستی غیرنرمال تشخیص داده شده است؛ و همچنین FN مربوط به سینه راست و چپ نمونه دیگر است که الگوریتم ما به اشتباه آن را نرمال پیش‌بینی نموده است.

یک تصویر ترموگرافی مربوط به یک نمونه FP در شکل (۷) وجود دارد. این تصویر نرمال دارای نواحی قرمز رنگی است که الگوریتم ما این نواحی قرمز رنگ را به عنوان نواحی سرطانی شناسایی می‌کند در حالی که این تصویر مربوط به یک فرد سالم است. گاهی التهابات ریوی و حتی سرماخوردگی موجب تشکیل این نواحی قرمز رنگ در تصاویر ترموگرافی می‌شود که این مورد یکی از معایب ترموگرافی است. لازم به ذکر است که این عیب در مقابل مزیت عمده ترموگرافی، شناسایی توده حدود ۸ سال زودتر از ماموگرافی، قابل چشم پوشی است. این اشکال در تصاویر ترموگرافی و همچنین رزولوشن پایین برخی تصاویر باعث کاهش دقت الگوریتم ما شده است.



شکل ۷: تصویر ترموگرافی مربوط به خطای FP

همانطور که در شکل (۸، الف) و شکل (۸، ب) مشهود است بیشترین دامنه مربوط به درایه اول و دوم بردار DCL است و این ویژگی در بردارهای DCL تمامی تصاویر استفاده شده در این مطالعه یکسان است. با توجه به اینکه درایه‌های اول و دوم بردار هم‌رخدادی مربوط تعداد رخداد پیکسل‌هایی از طیف تصویر است که در همسایگی یکدیگرند و به ترتیب دارای یک و دو سطح تغییر در میزان روشنایی هستند، می‌توان نتیجه گرفت که تفاوت عمده‌ای در سطوح خاکستری پیکسل‌های طیف وجود ندارد و قطعاً اطلاعات با ارزشی از رنگ طیف استخراج نخواهد شد. بنابراین مجموع تغییرات می‌تواند به عنوان معیار ارزیابی مناسبی در طیف تصاویر در نظر گرفته شود اما چنانچه از بردار هم‌رخدادی در بافت تصاویر

را از نرمال با حساسیت ۸۷/۵٪ جدا کند. جهت انتخاب یک مرز تصمیم مناسب برای جداسازی تصاویر نرمال از غیرنرمال نیمی از تصاویر به عنوان نمونه‌های آموزشی انتخاب شده‌اند. تعداد رخداد هر یک از درایه‌های بردار DCL برای پستان راست و چپ یک نمونه نرمال و غیرنرمال به ترتیب در شکل (۸، الف) و شکل (۸، ب) نمایش داده شده است، که در حقیقت فراوانی درایه‌های بردار DCL یا به عبارت دیگر فراوانی هفت ویژگی موثر هر پستان را همانند یک هیستوگرام نمایش می‌دهد. چنانچه فراوانی هر یک از عناصر بردار DCL مربوط به سینه چپ و راست یک نمونه به یکدیگر نزدیک و به عبارت دیگر انحنای هیستوگرام DCL سینه راست و چپ یک نمونه با یکدیگر متشابه باشند، نمونه به نرمال بودن نزدیک خواهد شد و چنانچه انطباق هیستوگرام DCL سینه راست و چپ یک نمونه کمتر و تفاوت بین آنها بیشتر باشد احتمال سرطان یا فیبرو کیستیک سینه در آن نمونه افزایش خواهد یافت.

در حقیقت با استفاده از بردار هم‌رخدادی تفاوت بین ویژگی‌های جهتی و احتمالی طیف سینه راست و چپ هر نمونه با یکدیگر مقایسه می‌شود. هیستوگرام DCL سینه راست و چپ دو نمونه نرمال در شکل (۸، الف) قابل مشاهده است. نمونه‌ایی که نرمال بوده و الگوریتم ما به اشتباه آن را غیرنرمال پیش‌بینی کرده بیان کننده خطای مثبت کاذب است و با (FP) در این شکل مشخص شده است. همین طور که در شکل مشهود است فراوانی درایه‌های بردار DCL سینه راست و چپ نمونه (FP) دارای اختلاف قابل ملاحظه‌ایی هستند و این ویژگی نشان دهنده یک نمونه غیرنرمال است، که البته در مورد این نمونه صدق نمی‌کند.

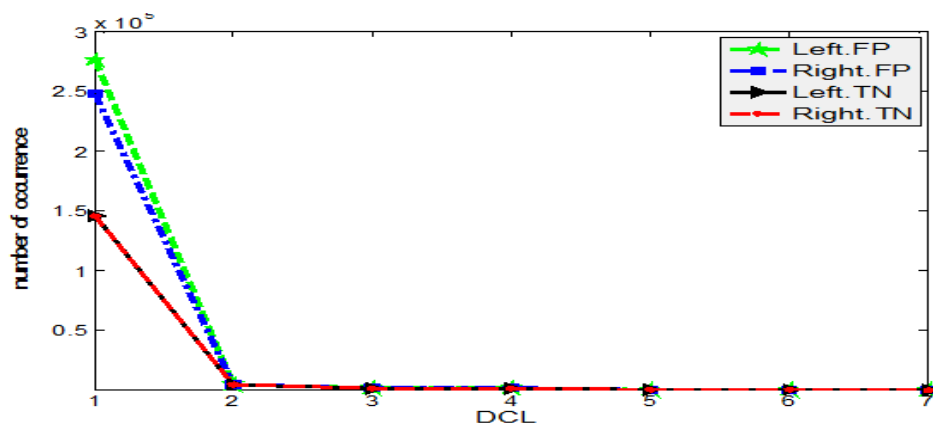
دو نمودار دیگر این شکل مربوط به سینه راست و چپ نمونه نرمال دیگری است که الگوریتم ما آن را به درستی نرمال تشخیص داده است و با (TN) قابل مشاهده است. تعداد رخداد هر یک از ویژگی‌های بردار هم‌رخداد سینه راست و چپ این نمونه تقریباً با یکدیگر برابر هستند و این معیاری برای تشخیص نمونه‌های نرمال است.

شکل (۸، ب)، شامل هیستوگرام بردار DCL سینه راست و چپ دو نمونه سرطانی است. گرافی که با (TP) نشان داده شده مربوط به سینه راست و چپ موردی است که بر

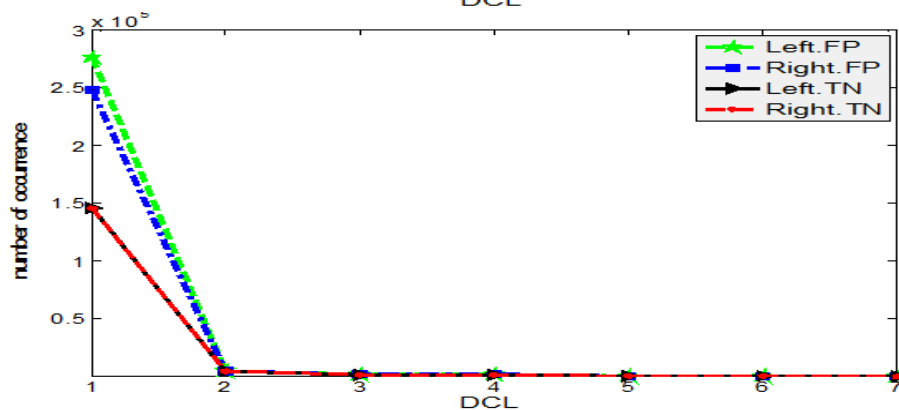
غیرنرمال استفاده شده است. این معیار مجموع کل تغییرات طیف سینه راست و چپ هر نمونه را با یکدیگر مقایسه می‌کند و نتایج حاصل از آن در ستون مجموع تغییرات جدول (۲) قابل مشاهده است.

در معیارهای باتاچاریا، فاصله اقلیدسی، مربع کای و مجموع تغییرات مقادیر کم نشان دهنده دو هیستوگرام منطبق بر یکدیگر است و در همبستگی نتایج عددی بزرگتر نشان دهنده، هیستوگرام‌های مشابه خواهد بود. در جدول (۱) نتایج ارزیابی الگوریتم پیشنهادی با معیارهای

استفاده شود با توجه به آنکه بافت تصاویر دارای سطوح روشنایی مختلفی هستند بنابراین تمام درایه‌های بردار هم‌خدادی دارای مقادیر قابل توجه‌ایی خواهند بود و تغییرات مانند طیف تنها به درایه اول و دوم این بردار محدود نخواهد شد، لذا استفاده از معیار مجموع تغییرات در بافت تصاویر کم ارزش است که البته با اختصاص وزن‌های مناسب به درایه‌های بردار DCL و سپس مجموع درایه‌های وزن دار شده با یکدیگر می‌توان این معیار را به معیاری موثر در بافت تصاویر تبدیل نمود.



الف



ب

شکل (۸): بردارهای هم‌خدادی پستان راست و چپ،

(الف): دو نمونه نرمال (منفی صحیح و مثبت کاذب)، (ب): دو نمونه غیرنرمال (مثبت صحیح و منفی کاذب)

ذکر شده مشهود است. در این جدول خطاهای مثبت کاذب FP و منفی کاذب FN با رنگ قرمز نشان داده شده است. به طور مثال ارزیابی با معیار مجموع تغییرات دارای ۲ خطا بوده که یکی از آنها مربوط به FP و دیگری مربوط به FN است و همچنین پیش بینی با معیار همبستگی ۳ خطای FN و ۴ خطای FP داشته است، که نشان می‌دهد

## بحث و نتیجه‌گیری

الگوریتم پیشنهادی ما با معیارهای شباهت مختلفی مانند همبستگی، فاصله اقلیدسی، مجذور مربع ارزیابی شده است. همچنین میزان تفاوت در مجموع تعداد رخداد هر یک از ویژگی‌های بردار DCL سینه راست و چپ نیز به عنوان معیاری دیگر جهت تفکیک تصاویر نرمال از



دمایی آنها استفاده شده، اما در روش پیشنهادی برای اولین بار ویژگی‌های جهتی و احتمالی طیف و به عبارت دیگر ویژگی‌های حوزه فرکانس از تصاویر ترموگرافی استخراج شده است.

تشخیص به موقع سرطان پستان یکی از مهم‌ترین مواردی است که محققان همواره در پی آن بوده‌اند. با توجه به هزینه‌های بالای درمان و گسترش بیماری بین بانوان، شناسایی به موقع این عارضه گام مهمی در کاهش عوارض اجتماعی و سلامتی فرد و جامعه خواهد بود. سرطان پستان یکی از سرطان‌های شایع است و در صورتی که به موقع تشخیص داده شود تا ۸۵٪ شانس بهبودی بیمار افزایش می‌یابد در حالی که بعد از گذشت زمان احتمال درمان تنها به ۱۰٪ خواهد رسید. این موضوع تأکیدی بر مزیت مهم ترموگرافی نسبت به ماموگرافی است، زیرا این تکنیک تصویربرداری حدود ۸-۶ سال زودتر از روش رایج ماموگرافی می‌تواند توده‌ها را شناسایی کند. تاکنون روش‌های مختلفی جهت طبقه‌بندی تصاویر نرمال از غیرنرمال پستان ارائه شده است. در روش پیشنهادی تفکیک تصاویر با تمرکز بر ویژگی‌های طیفی آنها انجام شده است. در این راستا برداری معرفی شد که با استفاده از آن می‌توان ویژگی‌های موثر جهتی و احتمالی از طیف تصاویر استخراج نمود. جهت کاهش نرخ خطای مثبت کاذب که ایراد عمده ترموگرافی است، می‌توان ویژگی‌های بافتی تصاویر و ویژگی‌های طیفی آن که در این مقاله پیشنهاد شده را، همزمان جهت تفکیک و تصمیم‌گیری برای تصاویر ترموگرافی پستان استفاده نمود. استفاده همزمان از ویژگی‌های مختلف تصویر می‌تواند نتیجه طبقه‌بندی و حساسیت الگوریتم را بهبود دهد. بنابراین در راستای این هدف می‌توان بردار DCL معرفی شده در این مطالعه را همزمان در طیف و بافت تصاویر ترموگرافی استفاده نمود.

معیار همبستگی در این مطالعه مناسب نیست. در واقع در این روش نتایج بهتر مربوط به معیارهایی است که، درایه-های متناظر بردار DCL سینه راست و چپ هر نمونه را با یکدیگر مقایسه می‌کند. در جدول (۲)، نتایج ضعیف استفاده از ماتریس‌های هم‌رخدادی در طیف تصاویر نشان داده شده و کاهش دقت طبقه‌بندی نرمال از غیرنرمال با استفاده از این ماتریس‌ها معلوم است. این بدان علت است که جهت تشکیل ماتریس‌های هم‌رخدادی به تمام جزئیات تصاویر و حتی تغییرات بسیار کوچک توجه می‌شود، در حالی که طیف تصاویر دارای ویژگی‌های بافتی زیادی نیست و این دقت زیاد جهت استخراج تمام ویژگی‌های بین پیکسل‌ها در راستای تشکیل ماتریس‌های هم‌رخدادی، باعث کم رنگ شدن تاثیر ویژگی‌های موثر شده است. همان‌طور که در جدول (۲) مشخص است تعداد خطاهای FP و FN نسبت به روش پیشنهادی ما افزایش داشته است. بر طبق نتایج موجود در جداول ۱ و ۲ می‌توان گفت ویژگی‌های موثری از طیف تصاویر با استفاده از بردار پیشنهادی ما استخراج شده و بردار هم‌رخداد موثرتر از ماتریس‌های هم‌رخدادی در طیف تصاویر عمل کرده است، البته این بردار می‌تواند ویژگی‌های نوینی را از بافت تصاویر نیز استخراج نماید.

متأسفانه به دو دلیل مختلف، مقایسه دقیق روش پیشنهادی با دیگر روش‌ها دشوار است. اول اینکه محققان مختلف از پایگاه‌های داده مختلف استفاده کرده‌اند و همچنین در بسیاری از مقالات بیشتر پارامترهای عملکرد، گزارش نشده‌اند. با این حال در (۱۶) حساسیت در حدود ۸۰٪ گزارش شده و در روش پیشنهادی ما این پارامتر ۸۷/۵٪ است. در دیگر تحقیقات انجام گرفته در این زمینه تعداد تصاویر یا حساسیت طبقه‌بندی آنها به طور مشخص معلوم نشده است. اما از لحاظ ویژگی‌های موثر استخراج شده از تصاویر به طور کلی می‌توان گفت در تمامی الگوریتم‌های گذشته از ویژگی‌های بافت تصویر و توزیع

## References

1. Jones BF. A reappraisal of the use of infrared thermal image analysis in medicine. *IEEE Trans. Med. Imaging* 1998; 17: 1019-27.
2. Babazadeh SH, Andalib A, Amuheidari A, tabataaeian M, Emami H, Adibi A, Taleghani F, Alamsamimi M, Roayaei M, Hoseini M. A study of long term trend in breast cancer epidemiological factors and clinical parameters in Esfahan province. *Journal of Isfahan Medical School* 2012; 29: 61-84.

3. Kennedy D, Lee T, Seely D. A Comparative Review of Thermography as a Breast Screening Technique. *Integrative Cancer Therapies* 2009; 8: 9-16.
4. Keyserlingk PD, Ahlgren JR, Belliveau N. Infrared Imaging of Breast: Initial Reappraisal using High- Resolution Digital Technology in 100 Successive Cases of Stage I and II Breast Cancer. *The Breast Journal* 1998; 4: 241-51.
5. Narod SA, Lubinski J, Ghadirian P. Screening mammography and risk of breast cancer in BRCA1 and BRCA2 mutation carriers: a case- control study. *Lancet Oncol* 2006; 7: 402-6.
6. Ng EYK, Sudarshan NM. Numerical computation as a tool to aid thermographic interpretation. *Journal of Medical Engineering and Technology* 2001; 25(2): 53-60.
7. Arora N, Martins D, Ruggerio D, Tousimis E, Swistel A, Osborne M, Simmons M. Effectiveness of a noninvasive digital infrared thermal imaging system in the detection of breast cancer. *The American Society of Breast Surgeons* 2008; 196: 523-6.
8. Head J, Wang F, Lipari C, Elliott R. The Important Role of Infrared Imaging in Breast Cancer. *IEEE Engineering in Medicine and Biology* 2000; 19: 52-7.
9. Gamagami P, Silverstein M, Waisman J. Infra- red imaging in breast cancer. 19th International Conference- IEEE/EMBS 1997; 667-80.
10. Buchanan JB. Tumor growth, doubling times, and inability of the radiologist to diagnose certain cancers. *Radiol Clin North Am* 1983; 21:115-41.
11. [http://www.drmostovoy.com/Mammogram\\_Conundrum.htm](http://www.drmostovoy.com/Mammogram_Conundrum.htm).
12. Ng EYK, Ung LN, Ng FC, Sim LSJ. Statistical analysis of healthy and malignant breast thermography. *Journal of Medical Engineering and Technology* 2001; 25: 253-63.
13. Qi H, Snyder W, Head JF, Elliott RL. Detecting breast cancer from infrared images by asymmetry analysis. *Proc. 22nd Annu. Conf. IEEE Engineering in Medicine and Biology Society* 2000; 23-8.
14. Frize M, Herry C, Roberge R. Processing of thermal images to detect breast cancer. 4th International IEEE EMBS Special Topic Conference on Information Technology Applications in Biomedicine 2003; 680: 234-7.
15. Yang H, Xie SH, Lin Q, Ye SH, Chen SH, Li H. A new infrared thermal imaging and its preliminary investigation of Breast Disease Assessment. *Proc. Of IEEE/ICME International Conference on Complex Medical Engineering* 2007; 1071-4.
16. Wiecek M, Strakowski R, Jakubowska T, Wiecek B. Software for classification of thermal imaging for medical applications. 9th International Conference on Quantitative Infrared Thermography 2008; 14.
17. Jakubowska T, Wiecek B, Wysocki B, Drews C, Strzelecki M. Classification of breast thermal images using artificial neural networks. *Journal of Medical Informatics & Technologies* 2004; 7: 41-50.
18. Ghayoumi Zadeh H, Kazerouni A, Haddadin. Distinguish breast cancer based on thermal Features in Infrared Images. *Canadian Journal on Image processing and computer vision* 2011; 2: 54-8.
19. Selvarasu N. Image Processing Techniques and Neural Networks for Automated Cancer Analysis from Breast Thermographs-A Review. *Indian Journal of Computer Science and Engineering (IJCSE)* 2012; 3: 133-7.
20. Liu X, Wang D. Texture Classification Using Spectral Histograms. *IEEE Transactions on Image Processing* 2003; 12:661-70.
21. Nurhayati OD, Susanto A, Widodo TSri. Detection of the Breast Cancer from Thermal Infrared Images based on Statistical Characteristics. *International Journal of Science Engineering and Technology* 2009; 2: 65-9.
22. Wang S. Applications of Fourier Transform to Imaging Analysis. *Journal of the Royal Statistical Society* 2007; 171.

23. Gharekhan A, Oza AN, Sureshkumar MB, Panigrahi P. Polarized spectral features of human breast tissues through wavelet transform and principal component analysis. *Pramana journal of physics* 2010; 75:1281-6.
24. MohdKhuzi A, Besar R, Zaki W, Ahmad NN. Identification of masses in digital mammogram using gray level cooccurrences matrices. *Biomedical Imaging and Intervention Journal* 2009; 5.
25. Haralick R, Shanmugam K, Dinstein I. Textural Features for Image Classification. *IEEE Trans. on Systems, Man, and Cybernetics* 1973; 3:610-21.
26. Nithya R, Santhi B. Comparative Study on Feature Extraction Method for Breast Cancer Classification. *Journal of Theoretical and Applied Information Technology* 2011; 33: 220-6.
27. Nithya R, Santhi B. Classification of Normal and Abnormal Patterns in Digital Mammograms for Diagnosis of Breast Cancer. *International Journal of Computer Applications* 2011; 28: 21-5.
28. AAT: <http://aathermography.com> (last accessed March 2013).
29. MII: [http://www.breastthermography.com/case\\_studies.htm](http://www.breastthermography.com/case_studies.htm) (last accessed March 2013).
30. ACCT: [www.thermologyonline.org/Breast/breast\\_thermography\\_what.htm](http://www.thermologyonline.org/Breast/breast_thermography_what.htm) (last accessed July 2011).
31. <http://www.thermographyofiowa.com/casestudies.htm> (last accessed March 2013).
32. STImaging: <http://www.stimaging.com.au/page2.html> (last accessed March 2013).