Iranian Journal of Breast Diseases. 2026; 19(3):116-125

Case Report

Bilateral Necrotizing Fasciitis of the Breast in a 45-Year-Old Woman: A Case Report Highlighting Factitious Disorder and Diagnostic Pitfalls

Bahar Noori-Rahmatabadi[1], Hamidreza Esmaeilinadimi[2], Shiva Sadeghi Meymand[3]✉, Mina Alipoor[4], Amir Rahnama[5], Leili Pourhosseinali[2]

[1] Department of Anesthesiology, School of Medicine, Rafsanjan University of Medical Sciences, Rafsanjan, Iran
[2] Occupational Safety and Health Research Center, NICICO, World Safety Organization and Rafsanjan University of Medical Sciences, Rafsanjan, Iran
[3] Department of Operating Room Technology, School of Allied Medical Sciences, Rafsanjan University of Medical Sciences, Rafsanjan, Iran
[4] Department of Anesthesiology, School of Paramedical Sciences, Rafsanjan University of Medical Sciences, Rafsanjan, Iran
[5] Non-Communicable Diseases Research Center, Rafsanjan University of Medical Sciences, Rafsanjan, Iran

Received: 2026/05/14
Accepted: 2026/10/04

***Corresponding Author:**
shivasame6274@gmail.com

Ethics Approval:
IR.RUMS.REC.1405.065

Abstract

Introduction: This case report describes an exceptional presentation of bilateral breast necrotizing fasciitis in a woman without conventional predisposing factors(such as diabetes mellitus, lactation, external trauma, or immunosuppression). Unusual infectious presentations may be associated with intentional tissue injury in the context of factitious disorder, complicating early clinical and psychiatric diagnosis.

Methods: A 45-year-old premenopausal woman presented with acute bilateral breast pain, systemic toxicity, and soft-tissue necrosis. Emergency surgical exploration and extensive primary debridement were performed upon admission, followed by planned revision debridements on hospital days 2 and 5. Microbiological cultures, histopathology, and comprehensive laboratory monitoring were performed. Due to atypical, symmetrical puncture-like cutaneous lesions, psychiatric consultation was obtained and evaluated against DSM-5-TR diagnostic criteria to differentiate intentional self-injury from malingering. Written informed consent was obtained, and the study was approved by the Ethics Committee of Rafsanjan University of Medical Sciences (IR.RUMS.REC.1405.065).

Results: The patient presented with severe bilateral breast pain, fever, chills, and foul-smelling discharge. Examination showed bilateral swelling, extensive erythema, skin necrosis, bullous lesions, localized sensory loss, and palpable subcutaneous gas. Surgery revealed multiple abscesses involving all four quadrants of both breasts, extensive purulent discharge, and necrosis of the skin, subcutaneous tissue, breast tissue, and deep fascia. Culture showed abundant Escherichia coli, and histopathology confirmed fascial and breast tissue necrosis with extensive neutrophilic infiltration. Vancomycin and meropenem were initiated, then changed to meropenem alone based on susceptibility results. Two further debridements were performed on days 2 and 5. On the second day, hemoglobin decreased to 5 g/dL, and the white blood cell count increased to 19,000/mm^3. Two units of packed red blood cells were transfused. Multiple puncture-like lesions and simultaneous involvement of all four quadrants raised suspicion of intentional injury. Psychiatric assessment and review of previous records revealed recurrent wound infection and previous self-inflicted tissue injury, without an apparent external incentive. Psychiatric assessment supported a diagnosis of factitious disorder. Multidisciplinary management allowed discharge on hospital day 18 with psychiatric follow-up.

Conclusion: Bilateral necrotizing fasciitis of the breast may occur without recognized conventional risk factors and may be associated with intentional self-injury in the context of factitious disorder. Rapid recognition, urgent radical debridement, targeted antimicrobial therapy, and timely psychiatric evaluation are essential; early integration of liaison psychiatry is vital in atypical presentations to identify behavioral etiologies and mitigate recurrent life-threatening self-injury.

Keywords: Necrotizing fasciitis; Breast abscess; Surgical debridement; Factitious disorder; Escherichia coli; Self-inflicted injury

Copyright © 2026 Noori-Rahmatabadi et al. Published by Breast Cancer Research Center, ACECR

This work is licensed under a Creative Commons Attribution-NonCommercial 4.0 International License (https://creativecommons.org/licenses/by-nc/4.0/) Non-commercial uses of the work are permitted, provided the original work is properly cited.

[Downloaded from ijbd.ir on 2026-10-23]

Introduction

Necrotizing soft-tissue infections (NSTIs), specifically necrotizing fasciitis, are severe bacterial infections of the superficial and deep fascia that lead to microvascular thrombosis, tissue ischemia, and progressive necrosis. Although NSTIs predominantly affect the extremities and perineum, isolated breast involvement accounts for less than 0.5% of cases and carries high mortality rates ranging between 15% and 34% in recent systematic reviews(1–3). Early findings such as severe pain, fever, swelling, erythema, and skin changes may resemble mastitis or breast abscess. Because the disease can progress rapidly, delayed recognition and surgery may have serious consequences(1–3).

Breast cases have frequently been reported in association with lactation, diabetes, trauma, or previous procedures. Bilateral breast involvement is exceptionally rare(4–6). Factitious disorder is characterized by the intentional production or falsification of symptoms without an apparent external incentive, with the individual assuming the sick role (7,8). Such patients may have complex medical histories, recurrent unexplained infections, unusual wounds, and repeated medical interventions.

The present case combines bilateral necrotizing fasciitis and the absence of conventional underlying disease with clinical evidence suggestive of factitious self-injury. We report this case to highlight the diagnostic challenges of bilateral breast necrotizing fasciitis in the absence of conventional risk factors and to emphasize the critical role of timely psychiatric evaluation when encountering atypical wound patterns.

Materials and Methods

A 45-year-old premenopausal woman with no documented underlying medical conditions, no prior history of cosmetic or reconstructive breast surgery, and no history of substance abuse presented with severe bilateral breast pain, high fever, rigors, and malodorous discharge. Physical examination revealed extensive bilateral swelling, non-pitting edema, dusky erythema, localized sensory loss, bullous lesions, cutaneous gangrene, and palpable subcutaneous crepitus involving all quadrants.

Emergency surgical exploration was performed within two hours of admission due to clinical signs of necrotizing soft-tissue infection(crepitus, severe pain out of proportion to erythema, and rapid tissue necrosis). Multiple abscesses were found across all four quadrants of both breasts, with extensive purulent discharge and necrosis involving the skin, subcutaneous tissue, glandular parenchyma, and deep pectoral fascia. Radical excisional debridement of all non-viable tissue was performed until bleeding was achieved; healthy margins were reached. Deep tissue biopsies and uncentrifuged purulent fluid were sampled under strict sterile conditions and submitted immediately in transport media for aerobic/anaerobic bacterial cultures and histopathological examination.

Empirical intravenous vancomycin(15 mg/kg q12h) and meropenem(1 g q8h) were initiated immediately before surgery. Following automated susceptibility testing demonstrating that an Escherichia coli isolate was susceptible to carbapenems (MIC $\leq$ 0.25 µg/mL), antimicrobial therapy was de-escalated to meropenem monotherapy on day 4. Planned secondary debridements were performed on hospital days 2 and 5 based on wound margin reassessment and tissue demarcation. Following final debridement, negative-pressure wound therapy (NPWT at -125 mmHg, continuous) was instituted and changed every 72 hours, alongside serial laboratory monitoring.

The unusual distribution and morphology of the wounds, including multiple deep puncture-like lesions and absence of apparent trauma, prompted psychiatric consultation. Previous medical records documented recurrent infection at a previous abdominoplasty scar and previous self-injection into abdominal tissue. Formal psychiatric assessment was conducted utilizing the criteria of the Diagnostic and Statistical Manual of Mental Disorders, Fifth Edition, Text Revision(DSM-5-TR), confirming factitious disorder imposed on self and ruling out malingering due to the clear absence of external incentives or secondary gain.

A multidisciplinary team managed the case. Written informed consent was obtained for publication and clinical images. Ethical approval was obtained from the Rafsanjan University of Medical Sciences Ethics Committee(IR.RUMS.REC.1405.065).

Results

Surgical exploration confirmed extensive

[Downloaded from ijbd.ir on 2026-10-23]

bilateral disease, with multiple abscesses in all four breast quadrants and necrosis of the skin, subcutaneous tissue, breast tissue, and deep fascia. Histopathology showed fascial and breast tissue necrosis with extensive neutrophilic infiltration, confirming necrotizing fasciitis. Wound culture demonstrated abundant growth of Escherichia coli.

Two additional debridements were required on hospital days 2 and 5. On day 2, acute intraoperative blood loss and systemic inflammatory hemolysis led to a decrease in hemoglobin to 5.0 g/dL and an increase in white blood cell count to 19,000/mm³, necessitating the transfusion of two units of packed red blood cells. Selected laboratory findings reflecting baseline, acute operative, and discharge status are detailed in Table 1.

Table 1: Selected laboratory findings during hospitalization

Laboratory Parameter	Baseline (Day 1)	Mid-Treatment (Day 2)	Discharge (Day 18)	Reference Range
Hemoglobin(Hb), g/dL	10.2	5.0	11.4	12.0–15.5
White blood cell count(WBC), /mm³	13,000	19,000	8,200	4,000–10,000
Neutrophils, %	50	88	58	40–70
Blood urea nitrogen(BUN), mg/dL	32	41	18	7–20
Creatinine(Cr), mg/dL	1.0	1.2	0.7	0.6–1.1
C-reactive protein(CRP)	1+(semi-quantitative)	4+(semi-quantitative)	Negative	Negative / Trace
Erythrocyte sedimentation rate(ESR), mm/h	20	85	18	0–20

The atypical wound pattern, including multiple puncture-like lesions and simultaneous involvement of all four quadrants, raised suspicion of intentional injury. Review of previous records revealed recurrent wound infection and previous self-inflicted tissue injury. No apparent external incentive was identified. Psychiatric assessment was consistent with factitious disorder. During follow-up, significant psychosocial distress and depressive symptoms were also identified. The patient received selective serotonin reuptake inhibitor medication and psychological interventions and was discharged on hospital day 18 with outpatient psychiatric follow-up.

Figure 1: Clinical presentation, surgical debridement, and wound evolution in bilateral breast necrotizing fasciitis.

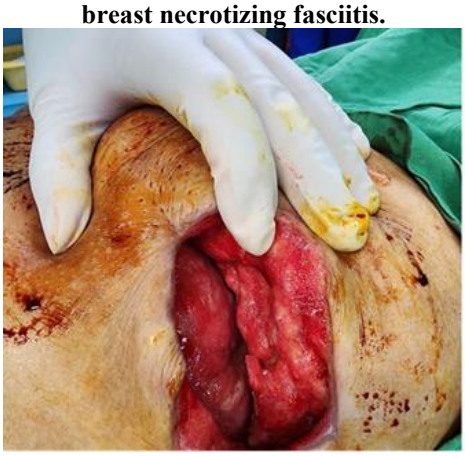

Discussion

Necrotizing fasciitis of the breast is an uncommon surgical emergency and may initially resemble mastitis, cellulitis, or breast abscess(1,2). The present case emphasizes the importance of urgent evaluation when severe pain, extensive tissue destruction, systemic inflammation, or rapidly progressive skin necrosis is present.

Previous reports have described breast necrotizing fasciitis in patients with recognized risk factors such as lactation and diabetes(4,5). In contrast, the present patient had no known underlying medical disease. The bilateral distribution and simultaneous involvement of all four quadrants further distinguish this case from more typical presentations. Therefore, absence of conventional risk factors should not exclude necrotizing fasciitis when clinical findings are strongly suggestive.

Escherichia coli can cause severe monomicrobial necrotizing soft-tissue infections by releasing potent endotoxins and cytotoxins, even in immunocompetent hosts (8,9). In this case, isolation of a heavy monomicrobial enteric pathogen from mammary tissue—combined with symmetric puncture-like skin lesions and a history of past self-injection—strongly suggested direct, repeated percutaneous inoculations with contaminated materials, as documented in

[Downloaded from ijbd.ir on 2026-10-23]

similar cases of factitious soft-tissue infections (10,11).

The psychiatric findings were central to understanding the unusual presentation. Factitious disorder differs from malingering because the behavior is not primarily motivated by an identifiable external reward(7,10). Patients may intentionally produce symptoms or injuries, resulting in recurrent hospitalizations and invasive interventions. In this case, the absence of an external incentive, previous self-inflicted injury, recurrent unexplained infections, and atypical wound pattern were consistent with this diagnosis.

The case also demonstrates the importance of multidisciplinary management. Surgical debridement and antimicrobial therapy controlled the acute life-threatening infection, while psychiatric intervention addressed the underlying behavioral mechanism and the risk of recurrent injury. Clinicians should maintain a nonjudgmental approach when intentional injury is suspected.

A key clinical lesson is that identification of a pathogenic organism does not necessarily explain the entire mechanism of an unusual infection. When wound location, distribution, morphology, or recurrence is inconsistent with the reported history, intentional injury should be considered while infectious and surgical causes continue to be evaluated.

Limitations and Future Recommendations

This study is limited by being a single-patient report, the lack of long-term post-discharge follow-up data on psychiatric adherence, and the inability to perform genetic strain typing of the isolated E. coli to identify the environmental source of inoculation definitively. For future clinical practice and research, we recommend:(1) establishing multidisciplinary clinical pathways where liaison psychiatry is integrated from the time of admission for atypical wound infections;(2) utilizing centralized medical records to detect repetitive self-injurious presentations across different healthcare facilities; and(3) reporting standard psychiatric outcomes in factitious disorder cases to evaluate the efficacy of structured psychotherapy in reducing surgical recurrence.

Conclusion

This case suggests that bilateral necrotizing fasciitis of the breast, although exceptionally rare and life-threatening, may occur in individuals without conventional medical risk factors. Deliberate self-injurious behavior in the context of factitious disorder can facilitate the direct, recurrent mechanical inoculation of virulent enteric pathogens into deep glandular and fascial tissues, precipitating fulminant bilateral disease.

Emergency surgical debridement, targeted antimicrobial coverage, and structured multidisciplinary care were essential for clinical recovery. In atypical or anatomically inconsistent wound presentations, early non-confrontational psychiatric consultation within a multidisciplinary team is crucial to uncover the underlying factitious etiology, prevent catastrophic infectious recurrences, and avoid repeated invasive surgical interventions.

Acknowledgment

The authors sincerely thank the colleagues in the Departments of General Surgery, Microbiology, and Psychiatry of Ali ibn Abi Talib Hospital for their contribution to the management of this case.

References

1. Anaya DA, Dellinger EP. Necrotizing soft-tissue infection: diagnosis and management. Clin Infect Dis. 2007;44(5(:705–710. doi:10.1086/511638
2. Goh T, Goh LG, Ang CH, Wong CH. Early diagnosis of necrotizing fasciitis. Br J Surg. 2014;101(1(:e119–e125. doi:10.1002/bjs.9371
3. McHenry CR, Piotrowski JJ, Petrinic D, Malangoni MA. Determinants of survival for necrotizing fasciitis. Ann Surg. 1995;221(4(:477–483. doi:10.1097/00000658-199504000-00017
4. Akgül GG, Güler S, Akyüz S, et al. Rare breast emergency: a case of necrotizing fasciitis of the breast in a lactating patient. Eur J Breast Health. 2024;20(4(:309–312. doi:10.4274/ejbh.galenos.2024.2024-5-4
5. Tesso BA, Tola GG, Sahilemariam AT. Necrotizing fasciitis of the breast with extension to the chest wall myofascial layer in a lactating mother: a rare case report. Int J Surg Case Rep. 2025;111:104660. doi:10.1016/j.ijscr.2024.104660
6. Fadaei-Araghi M, Geranpayeh L, Irani S. Bilateral necrotizing fasciitis of the breast: a systematic review of clinical features and outcomes. Breast J. 2020;26(4(:790–795.

[Downloaded from ijbd.ir on 2026-10-23]

doi:10.1111/tbj.13654
7. American Psychiatric Association. Diagnostic and Statistical Manual of Mental Disorders. 5th ed., text rev. Arlington, VA: American Psychiatric Publishing; 2022. doi:10.1176/appi.books.9780890425787
8. Chen KT, Huang YC, Lin TY, et al. Monomicrobial necrotizing fasciitis caused by *Escherichia coli* in an immunocompetent adult. J Microbiol Immunol Infect. 2019;52(1(:155–158. doi:10.1016/j.jmii.2018.08.006
9. Hua C, Urbina T, Bosc R, Parks T, Sriskandan S, Chosidow O, et al. Necrotising soft-tissue infections. Lancet Infect Dis. 2023;23(3(:e81–e94. doi:10.1016/S1473-3099(22(00583-7
10. Bass C, Halligan P. Factitious disorders and malingering: challenges for clinical assessment and management. Lancet Psychiatry. 2014;1(3(:181–192. doi:10.1016/S2215-0366(14(70252-8
11. Krizova P, Danek J, Sevelda F, et al. Self-inflicted soft tissue infections in factitious disorder: surgical and diagnostic approaches. J Plast Reconstr Aesthet Surg. 2021;74(11(:3120–3127. doi:10.1016/j.bjps.2021.03.109

[Downloaded from ijbd.ir on 2026-10-23]

مجله علمی
بیماری‌های پستان ایران
۱۴۰۵؛۱۹(۳):۱۱۶-۱۲۵

فاشیت نکروزان دوطرفه پستان در یک زن ۴۵ ساله بدون بیماری زمینه: «گزارش موردی از اختلال تصنعی»

بهار نوری رحمت آبادی[۱]، حمید رضا اسماعیلی ندیمی[۲]، شیوا صادقی میمند[۳]✉، مینا علیپور[۴]، امیر رهنما[۵]، لیلی پورحسینعلی[۲]

[۱] گروه بیهوشی و مراقبت های ویژه، دانشگاه علوم پزشکی رفسنجان، ایران
[۲] مرکز تحقیقات ایمنی و سلامت شغلی، شرکت ملی صنایع مس ایران، سازمان ایمنی جهانی و دانشگاه علوم پزشکی رفسنجان، رفسنجان، ایران.
[۳] مربی گروه اتاق عمل، دانشکده پیراپزشکی، دانشگاه علوم پزشکی رفسنجان، ایران
[۴] گروه آموزشی بیهوشی دانشکده پرستاری و پیراپزشکی، دانشگاه علوم پزشکی رفسنجان، ایران
[۵] مرکز تحقیقات بیماری های غیرواگیر، دانشگاه علوم پزشکی رفسنجان، ایران

تاریخ ارسال: ۱۴۰۵/۰۲/۲۴
تاریخ پذیرش: ۱۴۰۵/۰۷/۰۲

✉ **نویسنده مسئول:**
shivasame6274@gmail.com

چکیده

مقدمه: این گزارش موردی، تظاهر نادر فاشیت نکروزان دوطرفه پستان را در زنی ۴۵ ساله در سن پیش از یائسگی، بدون عوامل خطر متعارف شناخته‌شده از جمله دیابت، شیردهی، تروما خارجی یا سرکوب ایمنی، توصیف می‌کند. در مواردی با الگوی غیرمعمول عفونت و زخم، آسیب عمدی بافت در زمینه اختلال تصنعی ممکن است در بروز و تداوم عفونت نقش داشته باشد و تشخیص بالینی و روان‌پزشکی را دشوار کند.

روش بررسی: بیمار با درد شدید دوطرفه پستان، تب بالا، لرز و ترشحات بدبو مراجعه کرد. معاینه، تورم و اریتم گسترده دوطرفه کاهش حس موضعی، تاول، نکروز پوستی و کریپتوس قابل لمس زیرجلدی را نشان داد. به‌دلیل درد نامتناسب، وجود گاز زیرجلدی و پیشرفت نکروز، اکتشاف جراحی اورژانسی طی دو ساعت پس از پذیرش انجام شد؛ دبریدمان وسیع اولیه و سپس دو دبریدمان تکمیلی در روزهای دوم و پنجم بستری صورت گرفت. نمونه‌های بافت عمقی و ترشحات چرکی برای کشت میکروبی و بررسی بافت‌شناسی ارسال شدند. درمان تجربی وریدی با وانکومایسین و مروپنم آغاز شد و پس از مشخص‌شدن حساسیت اشریشیا کلی به کارباپنم‌ها (حداقل غلظت مهارکنندگی ≤۰/۲۵ میکروگرم/میلی‌لیتر)، در روز چهارم به مروپنم تنها تغییر یافت. ارزیابی روان‌پزشکی بر اساس معیارهای DSM-5-TR و با توجه به نبود انگیزه بیرونی، برای افتراق اختلال تصنعی از تمارض انجام شد. رضایت آگاهانه کتبی برای انتشار گزارش و تصاویر اخذ شد و مطالعه به تأیید کمیته اخلاق دانشگاه علوم پزشکی رفسنجان با کد IR.RUMS.REC.1405.065 رسید.

یافته‌ها: در جراحی، آبسه‌های متعدد در هر چهار ربع هر دو پستان و ترشحات چرکی فراوان، همراه با نکروز پوست، بافت زیرجلدی، بافت غده‌ای پستان و فاسیای عمقی مشاهده شد. کشت زخم رشد فراوان اشریشیا کلی را نشان داد و بررسی بافت‌شناسی، نکروز فاسیایی و بافت پستان همراه با ارتشاح گسترده نوتروفیلی را تأیید کرد. در روز دوم بستری، هموگلوبین به ۵ گرم/دسی‌لیتر کاهش و شمارش گلبول‌های سفید به ۱۹،۰۰۰ در میلی‌متر مکعب افزایش یافت؛ بنابراین دو واحد گلبول قرمز فشرده تزریق شد. بررسی سوابق، عفونت‌های مکرر زخم و سابقه آسیب‌رسانی قبلی به بافت را آشکار کرد. الگوی غیرمعمول زخم‌ها و نبود انگیزه بیرونی آشکار، همراه با ارزیابی روان‌پزشکی، با تشخیص اختلال تصنعی سازگار بود. بیمار پس از ۱۸ روز بستری، با برنامه پیگیری روان‌پزشکی ترخیص شد.

نتیجه‌گیری: این مورد نشان می‌دهد که فاشیت نکروزان دوطرفه پستان ممکن است حتی در نبود عوامل خطر متعارف رخ دهد و در برخی موارد با خودآسیب‌رسانی عمدی در زمینه اختلال تصنعی همراه باشد. آسیب مکرر می‌تواند ورود مستقیم و مجدد عوامل بیماری‌زا به بافت‌های عمقی را تسهیل کند. در زخم‌های غیرمعمول یا ناسازگار با شرح حال، تشخیص سریع، دبریدمان اورژانسی، درمان ضد میکروبی هدفمند و ارزیابی زودهنگام روان‌پزشکی در قالب تیم چندرشته‌ای اهمیت دارد. گزارش نظام‌مند موارد مشابه و ثبت پیامدهای روان‌پزشکی می‌تواند به شناخت بهتر این وضعیت و پیشگیری از عود کمک کند.

واژه‌های کلیدی: فاشیت نکروزان، پستان، دبریدمان جراحی، اختلال تصنعی، اشریشیا کلی، آسیب خودخواسته

گزارش موردی

[Downloaded from ijbd.ir on 2026-10-23]

مقدمه

عفونت‌های نکروزان بافت نرم، به‌ویژه فاشیت نکروزان، عفونت‌های باکتریایی شدید فاسیای سطحی و عمقی هستند که می‌توانند به ترومبوز عروق کوچک، ایسکمی و نکروز پیشرونده بافت منجر شوند. درگیری پستان بسیار نادر است و در منابع مرورشده کمتر از ۰/۵ درصد موارد گزارش شده؛ میزان مرگ‌ومیر عفونت‌های نکروزان بافت نرم نیز در مرورهای گزارش‌شده حدود ۱۵ تا ۳۴ درصد ذکر شده است(۱–۳). درد شدید، تب، تورم، اریتم و تغییرات پوستی ممکن است در مراحل اولیه با ماستیت یا آبسه پستان اشتباه شوند؛ ازاین‌رو، تأخیر در تشخیص و جراحی می‌تواند پیامدهای جدی داشته باشد(۱–۳).

موارد فاشیت نکروزان پستان در ارتباط با عواملی مانند شیردهی، دیابت، تروما یا اقدامات قبلی گزارش شده‌اند، در حالی که درگیری دوطرفه بسیار نادر است(۴–۶). اختلال تصنعی با ایجاد یا جعل عمدی نشانه‌ها در غیاب انگیزه بیرونی آشکار مشخص می‌شود و ممکن است با زخم‌های غیرمعمول، عفونت‌های عودکننده و مداخلات پزشکی مکرر همراه باشد(۷،۸).

در این گزارش، فاشیت نکروزان دوطرفه پستان در بیماری بدون عوامل خطر متعارف بررسی می‌شود .هدف ما برجسته‌کردن چالش‌های تشخیصی این تظاهر نادر و نقش احتمالی اختلال تصنعی در الگوی آسیب و عفونت است .

شرح مورد و روش‌ها

زن ۴۵ ساله پیش از یائسگی، بدون بیماری زمینه‌ای ثبت‌شده، بدون سابقه جراحی زیبایی یا ترمیمی پستان و بدون سابقه سوءمصرف مواد، با درد شدید دوطرفه پستان، تب بالا، لرز و ترشحات بدبو مراجعه کرد. در معاینه، تورم دوطرفه، ادم، اریتم تیره، کاهش حس موضعی، تاول، قانقاریا/نکروز پوستی و کریپتاسیون زیرجلدی در نواحی مختلف پستان مشاهده شد.

به‌دلیل وجود کریپتاسیون زیرجلدی، درد نامتناسب با اریتم و نکروز سریع بافت، اکتشاف جراحی اورژانسی طی دو ساعت پس از پذیرش انجام شد. آبسه‌های متعدد در هر چهار ربع هر دو پستان، ترشحات چرکی گسترده و نکروز پوست، بافت زیرجلدی، پارانشیم غده‌ای و فاسیای عمقی مشاهده شد. تمام بافت‌های غیرقابل‌حیات تا رسیدن به حاشیه‌های سالم و خون‌ریزی‌دهنده برداشته شدند. نمونه‌های بافت عمقی و مایع چرکیِ نمونه‌برداری‌شده در شرایط استریل، بلافاصله در محیط انتقال مناسب برای کشت‌های باکتریایی هوازی و بی‌هوازی و بررسی هیستوپاتولوژی ارسال شدند.

وانکومایسین وریدی با دوز ۱۵ میلی‌گرم به‌ازای هر کیلوگرم هر ۱۲ ساعت و مروپنم وریدی با دوز یک گرم هر ۸ ساعت، بلافاصله پیش از جراحی به‌صورت تجربی آغاز شدند. آزمون خودکار حساسیت آنتی‌بیوتیکی نشان داد جدایه اشریشیا کلی به کارباپنم‌ها حساس است (MIC حداکثر ۰/۲۵ میکروگرم در میلی‌لیتر)؛ بنابراین، در روز چهارم درمان به مروپنم تک‌دارویی کاهش یافت. دبریدمان‌های تکمیلی در روزهای دوم و پنجم، بر اساس ارزیابی مجدد حاشیه زخم و تعیین حدود بافت غیرقابل‌حیات، انجام شدند. پس از دبریدمان نهایی، درمان با فشار منفی زخم با فشار پیوسته ۱۲۵- میلی‌متر جیوه برقرار شد و هر ۷۲ ساعت تعویض گردید. پایش آزمایشگاهی به‌صورت سریالی انجام شد.

الگوی غیرمعمول و توزیع زخم‌ها، از جمله ضایعات متعدد عمیق شبیه سوراخ‌شدگی و نبود تروما گزارش‌شده، موجب درخواست مشاوره روان‌پزشکی شد. پرونده‌های قبلی، عفونت مکرر محل اسکار ابدومینوپلاستی و سابقه تزریق خودخواسته به بافت شکم را نشان می‌دادند. ارزیابی روان‌پزشکی بر اساس معیارهای DSM-5-TR انجام شد و با توجه به نبود انگیزه یا منفعت بیرونی آشکار، تمارض به‌عنوان توضیح رفتار کنار گذاشته شد. مدیریت بیمار با مشارکت تیم چندرشته‌ای انجام گرفت. رضایت آگاهانه کتبی برای انتشار گزارش و تصاویر بالینی اخذ شد و تأییدیه کمیته اخلاق دانشگاه علوم پزشکی رفسنجان با کد IR.RUMS.REC.1405.065 دریافت شد.

یافته‌ها

اکتشاف جراحی، آبسه‌های متعدد در هر چهار ربع هر دو پستان و نکروز پوست، بافت زیرجلدی، بافت غده‌ای و فاسیای عمقی را نشان داد. بررسی هیستوپاتولوژیک، نکروز فاسیا و بافت پستان همراه با ارتشاح گسترده نوتروفیلی را گزارش کرد. کشت زخم رشد فراوان اشریشیا کلی را نشان داد.

در روز دوم بستری، هموگلوبین ۵٫۰ گرم در دسی‌لیتر و شمارش گلبول سفید ۱۹٫۰۰۰ در میلی‌متر مکعب بود و

[Downloaded from ijbd.ir on 2026-10-23]

دو واحد گلبول قرمز فشرده تزریق شد. مقادیر منتخب آزمایشگاهی در روز اول، روز دوم و روز هجدهم در جدول ۱ آمده‌اند. چون برای برخی شاخص‌ها از جمله CRP روش نیمه‌کمی گزارش شده، تغییرات آن به‌صورت درجه‌بندی شده ارائه شده است؛ داده‌ای درباره سیتوکین‌ها یا مقادیر میانگین ± انحراف معیار در این گزارش موردی وجود ندارد.

جدول ۱: یافته‌های آزمایشگاهی منتخب طی بستری

Table 1: Selected laboratory findings during hospitalization

Laboratory Parameter	Baseline (Day 1)	Mid-Treatment (Day 2)	Discharge (Day 18)	Reference Range
Hemoglobin(Hb), g/dL	10.2	5.0	11.4	12.0–15.5
White blood cell count(WBC), /mm³	13,000	19,000	8,200	4,000–10,000
Neutrophils, %	50	88	58	40–70
Blood urea nitrogen(BUN), mg/dL	32	41	18	7–20
Creatinine(Cr), mg/dL	1.0	1.2	0.7	0.6–1.1
C-reactive protein(CRP)	1+(semi-quantitative)	4+(semi-quantitative)	Negative	Negative / Trace
Erythrocyte sedimentation rate(ESR), mm/h	20	85	18	0–20

الگوی غیرمعمول زخم، ضایعات شبیه سوراخ‌شدگی و سابقه آسیب قبلی به خود، همراه با نبود انگیزه بیرونی آشکار، موجب شد ارزیابی روان‌پزشکی با اختلال تصنعی سازگار تلقی شود. علائم افسردگی و پریشانی روانی نیز در پیگیری شناسایی شد. بیمار با درمان دارویی از گروه مهارکننده‌های انتخابی بازجذب سروتونین(SSRI) و مداخلات روان‌شناختی، در روز هجدهم با برنامه پیگیری روان‌پزشکی سرپایی ترخیص شد.

شکل ۱: عکس بالینی از زخم، شدت درگیری و دبریدمان بافت پستان در بیمار (نمای اولیه پیش از دبریدمان)

Figure 1: Clinical presentation, surgical debridement, and wound evolution in bilateral breast necrotizing fasciitis.

بحث

فاشیت نکروزان پستان یک وضعیت جراحی نادر و اورژانسی است که ممکن است در ابتدا با ماستیت، سلولیت یا آبسه پستان اشتباه شود(۱،۲). این مورد بر اهمیت ارزیابی فوری در صورت وجود درد شدید، تخریب وسیع بافت، التهاب سیستمیک یا نکروز پوستی پیشرونده تأکید می‌کند.

در گزارش‌های پیشین، فاشیت نکروزان پستان اغلب در حضور عوامل خطر شناخته‌شده، از جمله شیردهی یا دیابت، توصیف شده است (۴،۵). در بیمار حاضر، بیماری زمینه‌ای شناخته‌شده‌ای گزارش نشد و درگیری هم‌زمان دوطرفه و چهار ربع پستان، تظاهر را غیرمعمول‌تر می‌کرد .بنابراین، نبود عوامل خطر متعارف نباید در صورت وجود شواهد بالینی قوی، احتمال فاشیت نکروزان را منتفی کند.

اشریشیا کلی می‌تواند عفونت نکروزان بافت نرم تک‌میکروبی و شدید ایجاد کند، حتی در افراد فاقد نقص ایمنی شناخته‌شده(۸،۹). در این مورد، جداسازی فراوان یک پاتوژن روده‌ای از بافت پستان، همراه با ضایعات پوستی متقارن و سابقه تزریق خودخواسته، احتمال ورود مستقیم و مکرر عامل عفونی از راه پوست را مطرح می‌کند؛ بااین‌حال، منبع دقیق آلودگی در این گزارش اثبات نشده است. موارد عفونت بافت نرم خودالقاشده در زمینه اختلال تصنعی، چالش‌های مشابهی در تشخیص و مدیریت ایجاد می‌کنند (۱۰،۱۱).

[Downloaded from ijbd.ir on 2026-10-23]

یافته‌های روان‌پزشکی برای درک این تظاهر غیرمعمول اهمیت داشتند. اختلال تصنعی با تمارض تفاوت دارد؛ در اختلال تصنعی، انگیزه بیرونی مشخصی برای رفتار وجود ندارد، درحالی‌که تمارض با منفعت بیرونی قابل‌شناسایی مرتبط است(۷،۱۰). سابقه آسیب قبلی به خود، عفونت‌های عودکننده بدون توضیح روشن، الگوی غیرمعمول زخم و نبود انگیزه بیرونی آشکار، با تشخیص اختلال تصنعی سازگار بودند؛ بااین‌حال، تفسیر تشخیصی باید بر ارزیابی بالینی تخصصی استوار بماند.

مدیریت چندرشته‌ای برای درمان عفونت تهدیدکننده حیات و رسیدگی به خطر عود آسیب ضروری بود. دبریدمان جراحی و درمان ضدمیکروبی، عفونت حاد را هدف قرار دادند و مداخله روان‌پزشکی و روان‌شناختی به سازوکار رفتاری و خطر آسیب مجدد پرداخت. در مواجهه با احتمال آسیب عمدی، رویکرد غیرقضاوتی و غیرتقابلی اهمیت دارد. محدودیت‌های این گزارش شامل تک‌موردی بودن، نبود داده‌های پیگیری طولانی‌مدت درباره پایبندی به درمان روان‌پزشکی و انجام نشدن تعیین تیپ ژنتیکی سویه اشریشیا کلی برای شناسایی قطعی منبع آلودگی است. برای پژوهش‌های آینده، ثبت موارد مشابه همراه با ارزیابی روان‌پزشکی استاندارد، ایجاد مسیرهای مراقبت چندرشته‌ای با مشارکت روان‌پزشک از زمان پذیرش، استفاده از پرونده‌های پزشکی یکپارچه برای شناسایی مراجعات تکراری و بررسی اثربخشی مداخلات روان‌درمانی در کاهش عود پیشنهاد می‌شود.

نتیجه‌گیری

این مورد نشان می‌دهد که فاشیت نکروزان دوطرفه پستان، هرچند نادر و تهدیدکننده حیات است، ممکن است در افراد فاقد عوامل خطر پزشکی متعارف نیز رخ دهد. رفتار خودآسیب‌رسان در زمینه اختلال تصنعی می‌تواند ورود مستقیم و تکرارشونده پاتوژن‌های روده‌ای به بافت غده‌ای و فاسیای عمقی را تسهیل کند؛ بااین‌حال، مسیر دقیق آلودگی در این بیمار به‌طور قطعی اثبات نشده است. دبریدمان اورژانسی، درمان ضدمیکروبی هدفمند و مراقبت چندرشته‌ای برای بهبودی بالینی ضروری بودند. در زخم‌های غیرمعمول یا ناسازگار با شرح‌حال، مشاوره زودهنگام و غیرتقابلی روان‌پزشکی می‌تواند به شناسایی عوامل رفتاری و کاهش خطر عود کمک کند. ثبت ملی موارد مشابه و گزارش استاندارد پیامدهای روان‌پزشکی می‌تواند شواهد آینده را تقویت کند.

ملاحظات اخلاقی و رضایت آگاهانه

این گزارش موردی با تأیید کمیته اخلاق دانشگاه علوم پزشکی رفسنجان (IR.RUMS.REC.1405.065) تهیه شده است. رضایت آگاهانه کتبی بیمار برای انتشار گزارش مورد و تصاویر بالینی اخذ شد.

تقدیر و تشکر

از همکاران بخش‌های جراحی عمومی، میکروبیولوژی و روان‌پزشکی بیمارستان علی‌ابن‌ابی‌طالب که در مراقبت از بیمار مشارکت داشتند، سپاسگزاری می‌شود.

References

1. Anaya DA, Dellinger EP. Necrotizing soft-tissue infection: diagnosis and management. Clin Infect Dis. 2007;44(5(:705–710. doi:10.1086/511638
2. Goh T, Goh LG, Ang CH, Wong CH. Early diagnosis of necrotizing fasciitis. Br J Surg. 2014;101(1(:e119–e125. doi:10.1002/bjs.9371
3. McHenry CR, Piotrowski JJ, Petrinic D, Malangoni MA. Determinants of survival for necrotizing fasciitis. Ann Surg. 1995;221(4(:477–483. doi:10.1097/00000658-199504000-00017
4. Akgül GG, Güler S, Akyüz S, et al. Rare breast emergency: a case of necrotizing fasciitis of the breast in a lactating patient. Eur J Breast Health. 2024;20(4(:309–312. doi:10.4274/ejbh.galenos.2024.2024-5-4
5. Tesso BA, Tola GG, Sahilemariam AT. Necrotizing fasciitis of the breast with extension to the chest wall myofascial layer in a lactating mother: a rare case report. Int J Surg Case Rep. 2025;111:104660. doi:10.1016/j.ijscr.2024.104660
6. Fadaei-Araghi M, Geranpayeh L, Irani S. Bilateral necrotizing fasciitis of the breast: a systematic review of clinical features and outcomes. Breast J. 2020;26(4(:790–795. doi:10.1111/tbj.13654
7. American Psychiatric Association. Diagnostic and Statistical Manual of Mental Disorders. 5th ed., text rev. Arlington, VA: American Psychiatric Publishing; 2022. doi:10.1176/appi.books.9780890425787

[Downloaded from ijbd.ir on 2026-10-23]

8. Chen KT, Huang YC, Lin TY, et al. Monomicrobial necrotizing fasciitis caused by *Escherichia coli* in an immunocompetent adult. J Microbiol Immunol Infect. 2019;52(1(:155–158. doi:10.1016/j.jmii.2018.08.006
9. Hua C, Urbina T, Bosc R, Parks T, Sriskandan S, Chosidow O, et al. Necrotising soft-tissue infections. Lancet Infect Dis. 2023;23(3(:e81–e94. doi:10.1016/S1473-3099(22(00583-7
10. Bass C, Halligan P. Factitious disorders and malingering: challenges for clinical assessment and management. Lancet Psychiatry. 2014;1(3(:181–192. doi:10.1016/S2215-0366(14(70252-8
11. Krizova P, Danek J, Sevelda F, et al. Self-inflicted soft tissue infections in factitious disorder: surgical and diagnostic approaches. J Plast Reconstr Aesthet Surg. 2021;74(11(:3120–3127. doi:10.1016/j.bjps.2021.03.109

[Downloaded from ijbd.ir on 2026-10-23]