

ماستیت گرانولوماتوز ناشناخته و آرتریت مچ پا و زانو- گزارش موردی

رضا اورنگ: گروه روماتولوژی، دانشگاه آزاد اسلامی واحد یزد

میترا روحی^۱: دانشجوی پزشکی، عضو انجمن علمی پزشکی دانشگاه آزاد اسلامی واحد یزد

محمد صادق واحدی: دانشجوی پزشکی، عضو انجمن علمی پزشکی دانشگاه آزاد اسلامی واحد یزد

سعید کارگر: گروه جراحی، دانشگاه شهید صدوقی یزد

شکوه تقی پور: گروه پاتولوژی، دانشگاه شهید صدوقی یزد

چکیده

مقدمه: ماستیت گرانولوماتوز ناشناخته یک بیماری التهابی خوش خیم و نادر سینه است که علت آن مشخص نیست. ماستیت گرانولوماتوز ناشناخته می‌تواند علائم ماستیت غیر زایمانی، آبسه سینه و اغلب کارسینومای سینه را تقلید کند. تشخیص آن با رد سایر علل بیماری‌های گرانولوماتوز سینه است و بیوپسی برای تایید تشخیص آن انجام می‌شود. درمان استاندارد برای آن وجود ندارد درمان IGM بحث برانگیز باقی مانده است، اما کورتیکواستروئیدها معمولاً خط اول درمان است. اثر یک دوره کوتاه پردنیزون با دوز بالا (60mg/day) در طول ۳ هفته) می‌تواند موثر باشد. ما یک مورد ماستیت گرانولوماتوز ناشناخته همراه با آرتریت مچ پا و زانوی چپ را گزارش کردیم که به درمان کورتیکواستروئید پاسخ موفقیت آمیزی داده است.

معرفی بیمار: بیمار خانم ۳۶ ساله با ۳ زایمان سزارین و ۱ سقط و سابقه هیپوتیروئیدی بدون سابقه بیماری برست و دیابت، بدون مصرف قرص‌های ضدبارداری با تورم و درد شدید در قسمت خارجی سینه چپ به پزشک مراجعه می‌کند. در ابتدا با توجه به شرح حال و معاینات انجام شده به عفونت سینه شک کردند و بیمار تحت درمان قرار گرفت. در طی مدت درمان بیمار دچار آرتریت مچ پا و زانوی چپ شد. به دنبال عدم پاسخ به درمان برای بیمار سونوگرافی و ماموگرافی درخواست شد و برای تشخیص قطعی بیوپسی از قسمت خارجی سینه چپ به عمل آمد. جواب پاتولوژی ماستیت گرانولوماتوز گزارش گردید و با رد سایر علل، آرتریت به ماستیت گرانولوماتوز نسبت داده شد. بیمار تحت درمان با کورتیکواستروئید قرار گرفت و هم اکنون حال وی خوب است.

بحث و نتیجه‌گیری: ماستیت گرانولوماتوز ایدئوپاتیک یک بیماری التهابی مزمن و نادر است که در زنان ۱۷-۴۲ سال دیده می‌شود. این بیماری علائم عفونت و کارسینوم سینه را تقلید می‌کند. علت آن مشخص نیست و تشخیص با رد سایر علل است و بیوپسی برای تایید تشخیص انجام می‌شود. درمان با یک دوره کوتاه مدت پردنیزون با دوز بالا است (که به تدریج دوز آن کاهش می‌یابد). در این گزارش موردی می‌توان نتیجه گرفت ماستیت گرانولوماتوز ناشناخته می‌تواند با آرتریت نیز بروز کند.

واژه‌های کلیدی: ماستیت گرانولوماتوز ناشناخته، آرتریت مچ پا، آرتریت زانو.

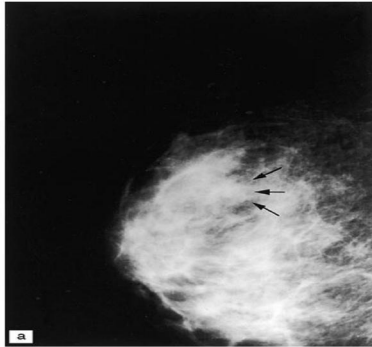مقدمه

ماستیت گرانولوماتوز یک بیماری پستان خوش‌خیم و نادر است که برای اولین بار توسط Kessler و wolloch در سال ۱۹۷۲ گزارش شده است (۱). این بیماری با التهاب لوبولها به صورت گرانولوم‌های نکروزان مزمن با علت نامعلوم، مشخص می‌شود (۲) که اغلب عفونت یا بدخیمی را تقلید می‌کند و در صورت رد سایر علل تشخیص داده می‌شود. به عنوان یک ماستیت گرانولوماتوز لوبولار IGM در تشخیص افتراقی ماستیت گرانولوماتوز پری داکتال، ماستیت گرانولوماتوز ناشی از سار کوئیدوز، گرانولوماتوز وگنر، ژانت سل آرتریت، پلی آرتریت ندوزوم، واکنش خارجی بدن، توبرکلوز، سفلیس، عفونت قارچی و انگلی قرار می‌گیرد (۳ و ۴). درمان استاندارد برای آن وجود ندارد درمان IGM بحث برانگیز باقی مانده است، اما کورتیکواستروئیدها معمولاً خط اول درمان است (۱۳). اثر یک دوره کوتاه پردنیزون با دوز بالا (60mg/day در طول ۳ هفته) می‌تواند موثر باشد (۷) ما یک مورد IGM همراه با آرتریت که به درمانی با کورتیکواستروئید پاسخ موفقیت آمیزی داده است، گزارش کرده‌ایم.

معرفی بیمار

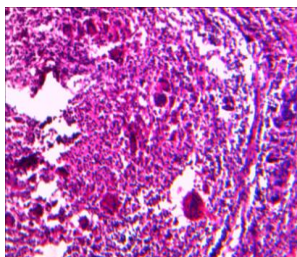
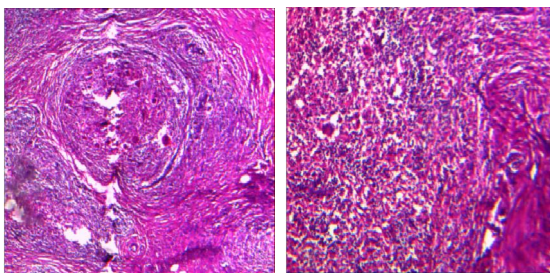
بیمار خانم ۳۶ ساله، ساکن یزد، خانه‌دار و متأهل که ۳ زایمان سزارین و ۱ سقط داشته است. بیمار بدون سابقه مصرف OCP، سابقه بیماری پستان، سابقه جراحی، سابقه فامیلی بیماری پستان و یا بیماری خاص دیگری، به علت وجود توده تندر، بدون چسبندگی و با قوام لاستیکی به پزشک مراجعه کرده و با تشخیص فیبروکستیک تحت درمان با Vit E قرار گرفته و بعد از مدتی توده برطرف شده است اما مدتی بعد به علت تورم و درد شدید همراه با تب در قسمت خارجی پستان چپ به پزشک مراجعه می‌کند. در سونوگرافی به عمل آمده افزایش ضخامت پوست و ادم شدید نسج گلندولار ناشی از ماستیت گزارش می‌شود که بدون وجود آبسه و یا توده سفت بوده است و با تشخیص احتمالی عفونت پستان تحت درمان با پنی سیلین قرار می‌گیرد که درمان موثر نبوده و علائم بیمار شدت می‌یابد. بیمار دچار تب و لرز، قرمزی نوک پستان، افزایش تورم و بی‌اشتهایی می‌شود. در قدم بعدی برای بیمار ماموگرافی به عمل می‌آید که افزایش تراکم دانسیته فیبرو گلندولار و افزایش ضخامت پوست به خصوص در

ناحیه رترو آرئولار و ادم بافت گلاندولار دیده شد و علائمی به نفع توده مجزا یا میکروکلسیفیکاسیون مشکوک و یا علائم بدخیمی مشاهده نشد (عکس ۱).



عکس ۱: ماموگرافی: افزایش تراکم دانسیته فیبرو گلاندولار و افزایش ضخامت پوست

در قدم بعد از قسمت خارجی پستان چپ بیوپسی به عمل آمد که تشخیص پاتولوژی آن ماستیت گرانولوماتوز بود (عکس ۲). در همین حین بیمار دچار تورم و درد، خشکی صبحگاهی بیش از ۱ ساعت در مچ پا و زانوی چپ می‌شود. با توجه به آزمایشات انجام شده WBC =14600, CRP++, ANA-, C-ANCA-, P-ANCA-, RF-, ANTI CCP -, ANTI ds DNA- با رد سایر بیماری‌ها، علت آرتریت ماستیت گرانولوماتوز تشخیص داده شد. بیمار تحت درمان یک دوره یک ماهه پردنیزون 50mg/day قرار گرفت که taper شد و دوز دارو به 5mg کاهش یافت و تا ۳ ماه با همین دوز تحت درمان بود و الآن حال عمومی بیمار خوب است و مشکل خاصی ندارد.



عکس ۲: نمای پاتولوژی IGM، اینفیلتراسیون سلول‌های التهابی مزمن و ژانت سل

بحث

IGM یک بیماری التهابی مزمن و نادر پستان است که عمدتاً در خانم‌های ۱۷-۴۲ ساله دیده می‌شود که اغلب همراه با مصرف OCP و شیردهی است اما اطلاعات کافی در این زمینه در دسترس نیست. زمان بین آخرین زایمان و اولین علائم از ۲ ماه تا ۱۵ سال است. بیمار با یک توده 0/5-9cm سینه یک طرفه مراجعه می‌کند لنفادنوپاتی منطقه‌ای ممکن است دیده شود و در ۵۰٪ موارد تشخیص اولیه سرطان سینه است. IGM همچنین می‌تواند علت پوست پرتقالی زخم و inversion نوک سینه باشد (۱) و (۶). علت آن ناشناخته است. اما عفونت‌ها از جمله کورینه باکتریوم‌ها (۱۳) به عنوان علت احتمالی می‌توان در نظر گرفته شوند. تشخیص افتراقی‌ها شامل ycobacterium tuberculosis، بلاستوماپکوزیس، کریپتوکوکوس، هیستوپلاسموز، اکتینوماپکوزیس و عفونت filarial است. تشخیص IGM براساس مشخصات پاتولوژیکی همراه با رد دیگر علل ممکن گرانولوماتوز سینه است (۷). ویژگی‌های رادیولوژیکی ماستیت گرانولوماتوز غیر اختصاصی است. شایع‌ترین یافته ماموگرافی دانسیته غیر قرینه یا یک توده ill-defind است اما به صورت چندین توده کوچک ill-defind نیز قبلاً گزارش شده است (۸-۱۱). در یک مطالعه گذشته نگر آقای Lee و همکارانش، یافته‌های ماموگرافی ۶۳/۷٪ ضایعات توده نامنظم ill-defind، ۲۷/۳٪ دانسیته منتشر و ۹٪ به صورت توده‌های بیضی شکل نامشخص بودند. اکثر موردهای الگوی پارانیشمال به صورت افزایش غیر یکنواخت دانسیته است. هیچکدام از ضایعات کلسیفیکاسیون نداشتند. ۶۳/۷٪ ضایعات همراه با distortion پارانیشمال بودند. ۶۳/۷٪ ضخامت پوست داشتند و ۵۴/۵٪ افزایش خوش دخیم عقده‌های لنفاوی زیر بغل داشتند. در سونوگرافی ۵۸/۳٪ ضایعات هیپواکوئیک نامنظم توبولار را نشان دادند. ۱۶/۷٪ ضایعات به صورت توده‌های هایپو-لوبوله با distortion اندک پارانیشمال و ۱۶/۷٪ distortion پارانیشمال بدون زخم و ۸/۳٪ توده و هیپواکوئیک بیضی شکل محدود داشتند. ضایعات همچنین ضخامت پوست و کاهش چربی زیر جلدی را نشان دادند. اندازه توده بین ۱-۱۰ cm است (۱۲). یک نمونه کافی بیوپسی همیشه برای تشخیص قطعی لازم است. بیوپسی CORE خیلی مفید است اما اغلب IGM را از دیگر بیماری‌های گرانولوماتوز سینه تشخیص

نمی‌دهد. یافته‌های هیستولوژیکی شامل گرانولوماتوز غیر کازنوزی، التهاب متمرکز شده بر روی لوبول‌ها، تجمع سلول‌های اپی تلیال، لکوسیت‌های پلی مورفونوکلئاز و ژانت سل‌های نوع مولتی نوکلئوتد لانگر هانس است. مهم‌ترین یافته هیستولوژیکی پروسه التهاب است که به طور برجسته‌ای الگوی لوبولار دارد. آبه یا میکروآبه‌ها می‌توانند اتفاق بیافتند. آلودگی باکتریال و قارچی وجود ندارد (۷). مدیریت IGM بحث برانگیز باقی مانده است، اما کورتیکواستروئیدها معمولاً خط اول درمان است (۱۳). نقطه اتکای درمان شرح داده شده در مقالات کنونی آنتی بیوتیک‌ها، استروئیدهای سیستمیک هستند و داروهای سرکوب کننده ایمنی است (۱۴) اثر یک دوره کوتاه پردنیزون با دوز بالا (60mg/day) در طول ۳ هفته می‌تواند موثر باشد. عود مجدد می‌تواند با یک دوره دیگر کورتیکواستروئید به خوبی درمان شود. در بیماران با سطح پرولاکتین بالا که دچار عود شده‌اند، درمان دارویی برای کنترل سطح پرولاکتین می‌تواند مفید باشد. در مورد تأخیر در بهبود زخم یک دوره کوتاه استروئید با دوز بالا می‌تواند موثر باشد. دوز کورتیکواستروئید باید بتدریج کاهش یابد تا از تشدید روند بیماری جلوگیری کند. برداشتن کامل و یا درمان با کورتیکواستروئید به عنوان گزینه‌های درمانی توصیه می‌شود، اما باید آگاه باشیم که اطلاعات کافی برای حمایت از اثر پردنیزولون در درمان ماستیت گرانولوماتوز لوبولار وجود ندارد و معایب درمان دراز مدت با کورتیکواستروئید را باید در نظر گرفت. پیگیری طولانی مدت نشان داده است که بیش از ۳۰٪ بیماران دچار عود می‌شوند (۷). خانم آسیه الفت بخش در مقاله خود اشاره کرده است که در حال حاضر هنوز درمان قطعی پذیرفته شده‌ای برای ماستیت گرانولوماتوز وجود ندارد و تا زمانی که بتوان نتایج زیبایی خوبی بدست آورد، اکسیژون وسیع ضایعه نتیجه درمانی سریع و ایمنی است. در موارد عود، درمان دارویی کمکی توصیه می‌شود. انتخاب‌های مناسب دیگر درمان، استروئیدخوراکی با دوز 60mg/day به مدت ۶ هفته و قطع تدریجی دارو، جراحی در صورت عود مجدد، درمان انتظار و محافظه کارانه با پیگیری در فواصل نزدیک و بالاخره استفاده از متوترکسات و کلشیسین در موارد مقاوم به درمان کورتیکوتراپی هستند (۱۵) ما یک مورد IGM همراه با

که taper شد و دوز دارو به 5mg کاهش یافت و تا ۳ ماه با همین دوز تحت درمان بود و هم اکنون حال بیمار خوب است.

آرتریت زانو و مچ پا پذیرش کردیم که بیمار تحت درمان یک دوره یک ماهه پردنیزون 50mg/day قرار گرفت.

References

1. Kessler E, Wooloch Y: Glaucomatous mastitis: a lesion clinically simulating carcinoma. *Am J Clin Path* 1972; 58: 642-6.
2. Ragu Vinayagam, Julie Cox, Lesley Webb: Granulomatous Mastitis: A Spectrum of Disease *Breast Care* 2009; 4: 251-4.
3. Bani-Hani KE, Yaghan RJ, Matalka, Shatnawi NJ: Idiopathic granulomatous mastitis: time to avoid unnecessary mastectomies. *Breast J* 2004; 10: 318-22.
4. Tavassoli FA: Pathology of the Breast. 2nd edition. New York, McGraw-Hill 1999.
5. Shigero Imoto, Tomokikitaya, Tetsuro Kodama, Takahiro Hesebe and kiyuoshimukai: Idiopathic Granulomatous Mastitis: Case Report and Review of the Literature. *Jpn J Clin Oncol* 1997; 27(4): 274-7.
6. Jorgensen MB, Nielsen DM. Diagnosis and treatment of granulomatous mastitis. *Am J Med* 1992; 93: 997-1001.
7. G. Verfaillie C, Breucq R, Sacre C, Bourgain J. Lamote: Granulomatous Lobular Mastitis : a Rare Chronic Inflammatory Disease of the Breast which Can Mimic Breast Carcinoma. *Actachirbelg* 2006; 106: 222-4.
8. Heer R, Shrimanker J. Griffith CDM: Granulomatous mastitis can mimic breast cancer on clinical, radiological and cytological examination: a cautionary tale. *Breast* 2003; 12: 283-6.
9. Ozturk M, Mavili E, Kahriman G, et al. Granulomatous mastitis: radiological findings. *ActaRadiologica* 2007; 48: 150-5.
10. Memis A, Bilgen I, Ustun EE, et al. Granulomatous mastitis: imaging findings with histopathologic correlation. *Clin Radiol* 2002; 57: 1001-6.
11. Asoglu O, Ozmen V, Karanlik H, et al. Feasibility of surgical management in patients with granulomatous mastitis. *Breast J* 2005; 11: 108-14.
12. Anh Kieu MD. Granulomatous Lobular Mastitis. *Proceedings of UCLA Healthcare* 2010.
13. Hello M, Néel A, Graveleau J, Masseur A, Agard C, Caillon J, Hamidou M. Idiopathic granulomatous mastitis. 2012 Sep 12 Published by Elsevier SAS.
14. Monib S, Hassan A, Lai LM. Idiopathic granulomatous mastitis treated with topical steroids: case report. *European Surgery* October 2012; 44(5): 354-7.

۱۵. آسیه الفت بخش، تکتم بهشتیان، غلامرضا اسماعیلی جاوید. ماستیت گرانولوماتوز، اریتمان‌دوزوم والیگو آرتریت در یک خانم حامله (گزارش موردی). فصلنامه بیماری‌های پستان ایران، ۱۳۸۷؛ ۱(۳).